Handbuch der Anatomie der Tiere für Künstler

von

Prof. Dr. med. et phil. Ellenberger Prof. Dr. Baum und Prof. Dittrich

Band I

Das Pferd

3. Auflage

Traité d'Anatomie des Animaux à l'usage des Artistes

Tome I Le Cheval

3me Edition

Handbook of the Anatomy of Animals for Artists

Volume I The Horse

3rd Edition

Paris
Librairie Fischbacher
39 Rue de Seines

·LEIPZIG·
Dieterich'sche Verlagsbuchhandlung
THEODOR WEICHER.

London
T. Fisher Unwin
Adelphi Terrace

Accademia Albertina di Belle Arti di Torino

II
E
1
13

1040 = 8655

Handbuch
der Anatomie der Tiere für Künstler

von

Prof. Dr. med. et phil. Ellenberger Prof. Dr. Baum und Prof. Dittrich

Band I
Das Pferd
3. Auflage

Traité d'Anatomie des Animaux à l'usage des Artistes

Tome I Le Cheval
3me Edition

Handbook of the Anatomy of Animals for Artists

Volume I The Horse
3rd Edition

Paris
Librairie Fischbacher
39 Rue de Seines

· LEIPZIG ·
Dieterich'sche Verlagsbuchhandlung
THEODOR WEICHER.

London
T. Fisher Unwin
Adelphi Terrace

ACCADEMIA ALBERTINA

Sala IV
Scaffale F
Piano 6
N. d'ordine 4
N. dei volumi 1
N. d'inventario
4220
1105

880

R. ACCADEMIA ALBERTINA DI BELLE ARTI TORINO

Inhalts-Übersicht.

A. Ansichten des lebenden Tieres.

1. Von der Seite: Fig. 1 auf Taf. 1 u. S. 1.
2. Von vorn: Fig. 4 auf Taf. 4 u. S. 12.
3. Von hinten: Fig. 7 auf Taf. 5 u. S. 14.
4. Von oben: Fig. 10 auf Taf. 6 und S. 19.

B. Muskulatur.

1. **M. des ganzen Tieres** a) von der Seite gesehen: Fig. 2 auf Taf. 2 u. S. 1 und (tiefere Schicht) Fig. 13 auf Taf. 7 u. S. 23; b) von vorn: Fig. 5 auf Taf. 4 u. S. 12; c) von hinten: Fig. 8 auf Taf. 5 u. S. 14; d) von oben: Fig. 11 auf Taf. 6 u. S. 19; e) von unten: Fig. 16 auf Taf. 8 u. S. 28.
2. **M. der Schultergliedmassen** (außer bei den Gesamtansichten): Fig. 30, 32, 34, 36, 38 u. 40 auf Taf. 11 u. 12 u. S. 42.
3. **M. der Beckengliedmassen** (außer bei den Gesamtansichten): Fig. 42, 44 u. 49 auf Taf. 13 u. 14 und Fig. 56 u. 58 auf Taf. 15 u. S. 50.
4. **M. des Kopfes** (außer bei den Gesamtansichten): Fig. 20 u. 24 auf Taf. 9 u. 10 u. S. 33.
5. **M. des Ohres:** Fig. 20, 22, 24 u. 26 auf Taf. 9 u. 10 u. S. 33.

C. Skelett.

1. **Gesamtansicht des Skelettes** a) von der Seite: Fig. 3 auf Taf. 3 u. S. 1; b) von vorn: Fig. 6 auf Taf. 4 u. S. 12; c) von hinten: Fig. 9 auf. Taf. 5 u. S. 14; d) von oben: Fig. 12 auf Taf. 6 u. S. 19.
2. **Skelett der Schultergliedmasse** (ausser bei den Gesamtansichten): Fig. 31, 33, 35, 37, 39 u. 41 auf Taf. 11 u. 12 u. S 42.
3. **Skelett der Beckengliedmasse** (ausser bei den Gesamtansichten): Fig. 43, 45 u. 50 auf Taf. 13 u. 14 und Fig. 57 u. 59 auf Taf. 15 u. S. 50.
4. **Skelett des Kopfes** (außer bei den Gesamtansichten): Fig. 21 u. 25 auf Taf. 9 u. 10 u. S. 33.
5. **Becken:** Fig. 15 auf Taf. 7 u. S. 22.

D. Bänder.

1. **Bänder des Hinterfuß-(Sprung-)Gelenkes:** Fig. 51—55 auf Taf. 14 u. S. 50.
2. **Bänder des Kniegelenkes:** Fig. 60—63 auf Taf. 16 u. S. 58.
3. **Bänder des Vorderfuß-(Carpal-)Gelenkes:** Fig. 64—67 auf Taf. 16 u. S. 58.
4. **Das Nackenband:** Fig. 17 auf Taf. 8 u. S. 28.

Table des matières.

A. Vues de l'animal vivant.

1. Animal vivant vu de profil: Fig. 1, pl. 1.
2. „ „ „ de face: Fig. 4, pl. 4, p. 12.
3. „ „ „ par derrière: Fig. 7, pl. 5, p. 14.
4. „ „ „ de dessus: Fig. 10, pl. 6, p. 19.

B. Muscles.

1. Ensemble des muscles du cheval: a) Vu de profil: Fig. 2, pl. 2, p. 1. Couches profondes: Fig. 13, pl. 7, p. 23; b) vu de face: Fig. 5, pl 4, p. 12; c) vu par derrière: Fig. 8, pl 5, p. 14; d) vu de dessus: Fig. 11, pl. 6 p. 19; e) vu en dessous: Fig. 16, pl. 8, p. 28.
2. Muscles du membre antérieur ou thoracique (en dehors des vues d'ensemble): Fig. 30, 32, 34, 36, 38 et 40, pl. 11 et 12, p. 42.
3. Muscles du membre postérieur ou pelvien (en dehors des vues d'ensemble): Fig. 42, 44 et 49; pl. 13 et 14 et Fig. 56 et 58, pl. 15, p. 50.
4. Muscles de la tête (en dehors des vues d'ensemble): Fig. 20 et 24, pl. 9 et 10, p. 33.
5. Muscles de l'oreille: Fig. 20, 22, 24 et 26; pl. 9 et 10, p. 33.

C. Squelette.

1. Aspect général du squelette: a) Vu de profil: Fig. 3, pl. 3, p. 1; b) vu de face: Fig. 6, pl. 4, p. 12; c) vu par derrière: Fig. 9, pl. 5, p. 14; d) vu de dessus: Fig. 12, pl. 6, p. 19.
2. Os du membre antérieur ou thoracique (en dehors des vues d'ensemble) Fig. 31, 33, 35, 37, 39 et 41, pl. 11 et 12, p. 42.
3. Os du membre postérieur ou pelvien (en dehors des vues d'ensemble) Fig. 43, 45 et 50, pl. 13 et 14 et Fig. 57 et 59, pl. 15, p. 50.
4. Os de la tête (en dehors des vues d'ensemble): Fig. 21 et 25, pl. 9 et 10, p. 33.
5. Bassin: Fig. 15, pl. 7, p. 22.

D. Articulations.

1. Ligaments de l'articulation du tarse vu du jarret: Fig. 51 à 55, pl. 14, p. 50.
2. Ligaments de l'articulation fémoro-tibiale vu du grasset; Fig. 60—63, pl. 16, p. 58.
3. Ligaments de l'articulation du carpe vu du genou: Fig. 64—67, pl. 16, p. 58.
4. Ligament cervical: Fig. 17, pl. 8, p. 28.

Table of Contents.

A. Views of the living animal.

1. From the side: fig. 1 on plate 1.
2. From the front: fig. 4 on plate 4, and page 12.
3. From behind: fig. 7 on plate 5, and page 14.
4. From above: fig. 10 on plate 6, and page 19.

B. Muscles.

1. Muscles of the entire animal a) seen from the side: fig. 2 on plate 2, and page 1: also (deeper layer) fig. 13 on plate 7, and page 23; b) from the front; fig. 5 on plate 4, and page 12; c) from behind: fig. 8 on plate 5, and page 14; d) from above: fig. 11 on plate 6, and page 19; e) from below: fig. 16 on plate 8, and page 28.
2. Muscles of the thoracic limb (in particular): fig. 30, 32, 34, 36, 38 and 40 on plates 11 and 12, and page 42.
3. Muscles of the pelvic limb (in particular): fig. 42, 44 and 49 on plates 13 and 14 and fig. 56 and 58 on plate 15, and page 50.
4. Muscles of the head (in particular): fig. 20 and 24 on plates 9 and 10, and page 33.
5. Muscles of the ear: fig. 20, 22, 24 and 26 on plates 9 and 10, and page 33.

C. Skeleton.

1. View of the entire skeleton a) from the side: fig. 3 on plate 3 and page 1; b) from the front: fig. 6 on plate 4, and page 12; c) from behind: fig. 9 on plate 5, and page 14; d) from above: fig. 12 on plate 6, and page 19.
2. Skeleton of the thoracic limb (in particular): fig. 31, 33, 35, 37, 39 and 41 on plates 11 and 12, and page 42.
3. Skeleton of the pelvic limb (in particular): fig. 43, 45 and 50 on plates 13 and 14 also, fig 57 and 59 on plate 15, and page 50.
4. Skeleton of the head (in particular): fig. 21 and 25 on plates 9 and 10, and page 33.
5. Pelvis: fig. 15 on plate 7, and page 22.

D. Ligaments.

1. Ligaments of the hock joint: fig. 51—55 on plate 14, and page 50.
2. Ligaments of the stifle joint: fig. 60—63 on plate 16. and page 58.
3. Ligaments of the "knee" (carpal) joint; fig. 64—67 on plate 16 and page 58.
4. Cervical ligament (ligamentum nuchae): fig. 17 on plate 8, and page 28.

Inhalts-Übersicht.

E. Querschnitte.

1. **Querschnitte durch den Kopf:** Fig. 81—83 auf Taf. 18 u. S. 65.
2. **Querschnitt durch den Hals:** Fig. 79 auf Taf. 18 u. S. 65.
3. „ „ „ **Brustkasten:** Fig. 80 auf Taf. 18 u. S. 65.
4. **Querschnitt durch den Unterarm:** Fig. 77 auf Taf. 18 u. S. 65.
5. **Querschnitt durch den Vordermittelfuß:** Fig. 75 auf Taf. 18 u. S. 65.
6. **Querschnitt durch den Unterschenkel:** Fig 78 auf Taf. 18 u. S. 65.
7. **Querschnitt durch den Hintermittelfuß:** Fig. 76 auf Taf. 18 u. S. 65.

F. Sonstiges.

1. **Auge** (außer bei den Gesamtansichten): Fig. 18 u. 19 auf Tafel 8 u. S. 28.
2. **Ohr** (außer bei den Gesamtansichten): Fig. 20, 22, 23, 24 u. 26 auf Taf. 9 u. 10 u. S. 33.
3. **Nasenknorpel:** Fig. 27 auf Taf. 10 u. S. 33.
4. **Huf und Hufeisen:** Fig 68—73 auf Taf. 17, 46—48 auf Taf. 13.
5. **Zähne:** Fig. 21, 25, 28 u. 29 auf Taf. 9 u. 10 u. S. 33.
6. **Haarstrich:** Fig. 84—87 auf Taf. 19 u. S. 70.

Table des matières.

E. Coupes.

1. Coupes transversales de la tête: Fig. 81—83, pl. 18, p. 65.
2. Coupe transversale de l'encolure: Fig. 79, pl. 18, p. 65.
3. „ „ du thorax: Fig. 80, pl. 18, p. 65.
4. „ „ de l'avant-bras: Fig. 77, pl. 18, p. 65.
5. „ „ du métacarpe (canon antérieur): Fig. 75, pl. 18, p. 65.
6. Coupe transversale de la jambe: Fig. 78, pl. 18, p. 65.
7. „ „ du métatarse (canon postérieur): Fig. 76, pl. 18, p. 65.

F. Autres parties.

1. Oeil (en dehors des vues d'ensemble): Fig. 18 et 19, pl. 8, p. 28.
2. Oreille (en dehors des vues d'ensemble): Fig. 20, 22, 23, 24 et 26; pl. 9 et 10, p. 33.
3. Cartilage des naseaux: Fig. 27, pl. 10, p. 33.
4. Sabot et ferrure: Fig. 68—73, pl. 17, 46—48, pl. 13.
5. Dents: Fig. 21, 25, 28 et 29, pl. 9 et 10, p. 33.
6. Direction des poils: Fig. 84—87, pl. 19, p. 70.

Table of Contents.

E. Cross-sections.

1. Cross-sections of the head: fig. 81—83 on plate 18, and page 65.
2. Cross-section of the neck: fig. 79 on plate 18, and page 65.
3. „ „ „ „ chest: fig. 80 on plate 18, and page 65.
4. „ „ „ „ forearm: fig. 77 on plate 18, and page 65.
5. „ „ „ „ fore cannon: fig. 75 on plate 18, and page 65.
6. Cross-section of the leg: fig. 78 on plate 18, and page 65.
7. „ „ „ „ hind cannon: fig. 76 on plate 18, and page 65.

F. Miscellaneous.

1. Eye (in particular): fig. 18 and 19 on plate 8, and page 28.
2. Ear (in particular): fig. 20, 22, 23, 24 and 26 on plates 9 and 10, and page 33.
3. Nasal cartilage: fig. 27 on plate 10, and page 33.
4. Hoof and shoe: fig. 68—73 on plates 17, fig. 46—48 plate 13.
5. Teeth: fig. 21, 25, 28 and 29 on plates 9 and 10, and page 33.
6. Hair tracts or "streams": fig. 84—87 on plate 19, and page 70.

Inhalt der einzelnen Tafeln.

Tafel 1. Seitenansicht des Pferdes.
„ 2. „ der Muskulatur.
„ 3. „ des Skelettes.
„ 4. Vorderansicht des Pferdes, der Muskulatur und des Skelettes.
„ 5. Hinteransicht des Pferdes, der Muskulatur und des Skelettes.
„ 6. Rückenansicht des Pferdes, der Muskulatur und des Skelettes.
„ 7. Seitenansicht der Muskulatur (Tiefere Lage), Becken.
„ 8. Ansicht der Muskulatur von unten, Auge, Nackenband.
„ 9. } Muskeln und Skelett des Kopfes (einschl. Zähne,
„ 10. } Ohrmuschel und Ohrmuskeln).
„ 11. } Muskeln und Skelett des Unterarmes und Vorder-
„ 12. } fußes.

Sujet des différentes planches.

Planche 1. Cheval vu de profil.
„ 2. Muscles vus de profil.
„ 3. Squelette vu de profil.
„ 4. Cheval vu de face. Muscles et squelette de même.
„ 5. Cheval vu par derrière. Muscles et squelette vus de même.
„ 6. Cheval vu de dessus. Muscles et squelette vus de même.
„ 7. Muscles vus de profil (couches profondes), Bassin.
„ 8. Muscles vus en dessous. Oeil. Ligament cervical.
„ 9. } Os et muscles de la tête (inclusivement des
„ 10. } dents, du pavillon et des muscles de l'oreille).
„ 11. } Os et muscles de l'avant-bras et du pied
„ 12. } antérieur.

Contents of the Plates.

Plate 1. Side view of the horse.
„ 2. „ „ „ „ muscles.
„ 3. „ „ „ „ skeleton.
„ 4. Front view of the horse of the muscles and of the skeleton.
„ 5. Hind view of the horse of the muscles and of the skeleton.
„ 6. Upper (dorsal) view of the horse, of the muscles and of the skeleton.
„ 7. Side view of the muscles (deep layer), Pelvis.
„ 8. View of the muscles from below, eye, cervical ligament.
„ 9. } Muscles and skeleton of the head, together with
„ 10. } the teeth and the external ear and its muscles.
„ 11. } Muscles and skeleton of the fore-arm and foot
„ 12. } (manus).

Inhalts-Übersicht.

Tafel 13. ⎫ Muskeln und Skelett des Oberschenkels und (Hinter-)
„ 14. ⎭ Fußes, Huf, Bänder des (Hinter-) Fußgelenkes.

„ 15. Skelett und Muskeln des Unterschenkels und (Hinter-) Fußes bei Beugung der Gelenke.

„ 16. Bänder des Knie- und Vorder-Fußgelenkes.

„ 17. Abbildungen des Fußes (der Zehe).

„ 18. Querschnitte (durch Hals, Rumpf, Unterarm, Unterschenkel, Vorder- und Hintermittelfuß, Kopf).

„ 19. Haarstrich.

„ 20. Maße einzelner Körperteile des Pferdes.

Table des matières.

Planche 13. ⎫ Os et muscles de la jambe et du pied postérieur;
„ 14. ⎭ sabot, ligaments de l'articulation du tarse ou du jarret.

„ 15. Os et muscles de la jambe et du pied postérieur, les articulations étant fléchies.

„ 16. Ligaments de l'articulation fémoro-tibiale ou du grasset et de l'articulation du carpe ou du genou.

„ 17. Dessins du pied (des phalanges).

„ 18. Coupes transversales de l'encolure, du thorax, de l'avant-bras, de la jambe, du métacarpe, du métatarse et de la tête.

„ 19. Direction des poils.

„ 20. Mesures des differentes parties du corps des cheveaux.

Table of Contents.

Plate 13. ⎫ Muscles and skeleton of the leg and hind foot,
„ 14. ⎭ hoof, ligaments of (hind) foot.

„ 15. Skeleton and muscles of the leg and foot with the joints flexed.

„ 16. Ligaments of the stifle and fore-foot.

„ 17. Illustrations of the foot (digit).

„ 18. Cross-sections (of the neck, trunk, fore-arm, leg, fore and hind cannon and head).

„ 19. Hair tracts or "streams".

„ 20. Measures of different parts of the horse.

Übersicht der Verteilung der Figuren auf den einzelnen Tafeln.

Figur	1	befindet	sich	auf	Tafel	1
„	2	„	„	„	„	2
„	3	„	„	„	„	3
„	4	„	„	„	„	4
„	5	„	„	„	„	4
„	6	„	„	„	„	4
„	7	„	„	„	„	5
„	8	„	„	„	„	5
„	9	„	„	„	„	5
„	10	„	„	„	„	6
„	11	„	„	„	„	6
„	12	„	„	„	„	6
„	13	„	„	„	„	7
„	14	„	„	„	„	7
„	15	„	„	„	„	7
„	16	„	„	„	„	8
„	17	„	„	„	„	8
„	18	„	„	„	„	8
„	19	„	„	„	„	8
„	20	„	„	„	„	9
„	21	„	„	„	„	9
„	22	„	„	„	„	9
„	23	„	„	„	„	9
„	24	„	„	„	„	10
„	25	„	„	„	„	10
„	26	„	„	„	„	10
„	27	„	„	„	„	10
„	28	„	„	„	„	10
„	29	„	„	„	„	10
„	30	„	„	„	„	11
„	31	„	„	„	„	11
„	32	„	„	„	„	11
„	33	„	„	„	„	11
„	34	„	„	„	„	11

Distribution des figures sur les différentes planches.

La	figure	1	se	trouve	sur la	planche 1
„	„	2	„	„	„	„ 2
„	„	3	„	„	„	„ 3
„	„	4	„	„	„	„ 4
„	„	5	„	„	„	„ 4
„	„	6	„	„	„	„ 4
„	„	7	„	„	„	„ 5
„	„	8	„	„	„	„ 5
„	„	9	„	„	„	„ 5
„	„	10	„	„	„	„ 6
„	„	11	„	„	„	„ 6
„	„	12	„	„	„	„ 6
„	„	13	„	„	„	„ 7
„	„	14	„	„	„	„ 7
„	„	15	„	„	„	„ 7
„	„	16	„	„	„	„ 8
„	„	17	„	„	„	„ 8
„	„	18	„	„	„	„ 8
„	„	19	„	„	„	„ 8
„	„	20	„	„	„	„ 9
„	„	21	„	„	„	„ 9
„	„	22	„	„	„	„ 9
„	„	23	„	„	„	„ 9
„	„	24	„	„	„	„ 10
„	„	25	„	„	„	„ 10
„	„	26	„	„	„	„ 10
„	„	27	„	„	„	„ 10
„	„	28	„	„	„	„ 10
„	„	29	„	„	„	„ 10
„	„	30	„	„	„	„ 11
„	„	31	„	„	„	„ 11
„	„	32	„	„	„	„ 11
„	„	33	„	„	„	„ 11
„	„	34	„	„	„	„ 11

Distribution of the figures on the plates.

Figure	1	occurs	on	plate	1
„	2	„	„	„	2
„	3	„	„	„	3
„	4	„	„	„	4
„	5	„	„	„	4
„	6	„	„	„	4
„	7	„	„	„	5
„	8	„	„	„	5
„	9	„	„	„	5
„	10	„	„	„	6
„	11	„	„	„	6
„	12	„	„	„	6
„	13	„	„	„	7
„	14	„	„	„	7
„	15	„	„	„	7
„	16	„	„	„	8
„	17	„	„	„	8
„	18	„	„	„	8
„	19	„	„	„	8
„	20	„	„	„	9
„	21	„	„	„	9
„	22	„	„	„	9
„	23	„	„	„	9
„	24	„	„	„	10
„	25	„	„	„	10
„	26	„	„	„	10
„	27	„	„	„	10
„	28	„	„	„	10
„	29	„	„	„	10
„	30	„	„	„	11
„	31	„	„	„	11
„	32	„	„	„	11
„	33	„	„	„	11
„	34	„	„	„	11

Inhalts-Übersicht.

Figur 35 befindet sich auf Tafel 11
„ 36 „ „ „ „ 12
„ 37 „ „ „ „ 12
„ 38 „ „ „ „ 12
„ 39 „ „ „ „ 12
„ 40 „ „ „ „ 12
„ 41 „ „ „ „ 12
„ 42 „ „ „ „ 13
„ 43 „ „ „ „ 13
„ 44 „ „ „ „ 13
„ 45 „ „ „ „ 13
„ 46 „ „ „ „ 13
„ 47 „ „ „ „ 13
„ 48 „ „ „ „ 13
„ 49 „ „ „ „ 14
„ 50 „ „ „ „ 14
„ 51 „ „ „ „ 14
„ 52 „ „ „ „ 14
„ 53 „ „ „ „ 14
„ 54 „ „ „ „ 14
„ 55 „ „ „ „ 14
„ 56 „ „ „ „ 15
„ 57 „ „ „ „ 15
„ 58 „ „ „ „ 15
„ 59 „ „ „ „ 15
„ 60 „ „ „ „ 16
„ 61 „ „ „ „ 16
„ 62 „ „ „ „ 16
„ 63 „ „ „ „ 16
„ 64 „ „ „ „ 16
„ 65 „ „ „ „ 16
„ 66 „ „ „ „ 16
„ 67 „ „ „ „ 16
„ 68 „ „ „ „ 17
„ 69 „ „ „ „ 17
„ 70 „ „ „ „ 17
„ 71 „ „ „ „ 17
„ 72 „ „ „ „ 17
„ 73 „ „ „ „ 17
„ 74 „ „ „ „ 18
„ 75 „ „ „ „ 18
„ 76 „ „ „ „ 18
„ 77 „ „ „ „ 18
„ 78 „ „ „ „ 18
„ 79 „ „ „ „ 18
„ 80 „ „ „ „ 18
„ 81 „ „ „ „ 18
„ 82 „ „ „ „ 18
„ 83 „ „ „ „ 18
„ 84 „ „ „ „ 19
„ 85 „ „ „ „ 19
„ 86 „ „ „ „ 19
„ 87 „ „ „ „ 19
„ 88 „ „ „ „ 20

Table des matières.

La figure 35 se trouve sur la planche 11
„ „ 36 „ „ „ „ „ 12
„ „ 37 „ „ „ „ „ 12
„ „ 38 „ „ „ „ „ 12
„ „ 39 „ „ „ „ „ 12
„ „ 40 „ „ „ „ „ 12
„ „ 41 „ „ „ „ „ 12
„ „ 42 „ „ „ „ „ 13
„ „ 43 „ „ „ „ „ 13
„ „ 44 „ „ „ „ „ 13
„ „ 45 „ „ „ „ „ 13
„ „ 46 „ „ „ „ „ 13
„ „ 47 „ „ „ „ „ 13
„ „ 48 „ „ „ „ „ 13
„ „ 49 „ „ „ „ „ 14
„ „ 50 „ „ „ „ „ 14
„ „ 51 „ „ „ „ „ 14
„ „ 52 „ „ „ „ „ 14
„ „ 53 „ „ „ „ „ 14
„ „ 54 „ „ „ „ „ 14
„ „ 55 „ „ „ „ „ 14
„ „ 56 „ „ „ „ „ 15
„ „ 57 „ „ „ „ „ 15
„ „ 58 „ „ „ „ „ 15
„ „ 59 „ „ „ „ „ 15
„ „ 60 „ „ „ „ „ 16
„ „ 61 „ „ „ „ „ 16
„ „ 62 „ „ „ „ „ 16
„ „ 63 „ „ „ „ „ 16
„ „ 64 „ „ „ „ „ 16
„ „ 65 „ „ „ „ „ 16
„ „ 66 „ „ „ „ „ 16
„ „ 67 „ „ „ „ „ 16
„ „ 68 „ „ „ „ „ 17
„ „ 69 „ „ „ „ „ 17
„ „ 70 „ „ „ „ „ 17
„ „ 71 „ „ „ „ „ 17
„ „ 72 „ „ „ „ „ 17
„ „ 73 „ „ „ „ „ 17
„ „ 74 „ „ „ „ „ 18
„ „ 75 „ „ „ „ „ 18
„ „ 76 „ „ „ „ „ 18
„ „ 77 „ „ „ „ „ 18
„ „ 78 „ „ „ „ „ 18
„ „ 79 „ „ „ „ „ 18
„ „ 80 „ „ „ „ „ 18
„ „ 81 „ „ „ „ „ 18
„ „ 82 „ „ „ „ „ 18
„ „ 83 „ „ „ „ „ 18
„ „ 84 „ „ „ „ „ 19
„ „ 85 „ „ „ „ „ 19
„ „ 86 „ „ „ „ „ 19
„ „ 87 „ „ „ „ „ 19
„ „ 88 „ „ „ „ „ 20

Table of Contents.

Figure 35 occurs on plate 11
„ 36 „ „ „ 12
„ 37 „ „ „ 12
„ 38 „ „ „ 12
„ 39 „ „ „ 12
„ 40 „ „ „ 12
„ 41 „ „ „ 12
„ 42 „ „ „ 13
„ 43 „ „ „ 13
„ 44 „ „ „ 13
„ 45 „ „ „ 13
„ 46 „ „ „ 13
„ 47 „ „ „ 13
„ 48 „ „ „ 13
„ 49 „ „ „ 14
„ 50 „ „ „ 14
„ 51 „ „ „ 14
„ 52 „ „ „ 14
„ 53 „ „ „ 14
„ 54 „ „ „ 14
„ 55 „ „ „ 14
„ 56 „ „ „ 15
„ 57 „ „ „ 15
„ 58 „ „ „ 15
„ 59 „ „ „ 15
„ 60 „ „ „ 16
„ 61 „ „ „ 16
„ 62 „ „ „ 16
„ 63 „ „ „ 16
„ 64 „ „ „ 16
„ 65 „ „ „ 16
„ 66 „ „ „ 16
„ 67 „ „ „ 16
„ 68 „ „ „ 17
„ 69 „ „ „ 17
„ 70 „ „ „ 17
„ 71 „ „ „ 17
„ 72 „ „ „ 17
„ 73 „ „ „ 17
„ 74 „ „ „ 18
„ 75 „ „ „ 18
„ 76 „ „ „ 18
„ 77 „ „ „ 18
„ 78 „ „ „ 18
„ 79 „ „ „ 18
„ 80 „ „ „ 18
„ 81 „ „ „ 18
„ 82 „ „ „ 18
„ 83 „ „ „ 18
„ 84 „ „ „ 19
„ 85 „ „ „ 19
„ 86 „ „ „ 19
„ 87 „ „ „ 19
„ 88 „ „ „ 20

Erklärung der Abbildungen.

Tafel 1, 2 und 3, Seitenansichten.

Fig. 1. **Seitenansicht des lebenden Pferdes.**
Fig. 2. **Seitenansicht der oberflächlichen Muskulatur**, nach Wegnahme der dünnen Hautmuskeln.
Fig. 3. **Seitenansicht des Skelettes.**

Die nachfolgenden Bezeichnungen gelten für alle 3 Tafeln. Bezüglich der Bezeichnungen der Muskeln, Sehnen und der Knochen des Kopfes und der Gliedmaßen vergl. Fig. 20, 21 (Taf. 9), 30, 31, 34, 35 (Taf. 11), 44, 45 (Taf. 13), 49, 50 (Taf. 14), auf S. 33 und folgende, S. 42 und folgende und S. 50 und folgende.

a, a′. (Fig. 2.) Der **Kappenmuskel,** Kapuzenmuskel (M. trapezius), ist ein dünner, platter Muskel, der von den hinteren $^2/_3$ des Nackens und dem Widerriste bis zur Schulterblattgräte (Fig. 3$_2$) reicht, durch einen in der Verlängerung der letzteren befindlichen Sehnenstreifen m. o. w. deutlich in eine Halsportion (a) und eine Rückenportion (a′) zerfällt und dessen vordere und hintere Grenze an dünnhäutigen Tieren hervortreten. Durch den Kappenmuskel hindurch kann man den oberen Teil der Schulter erkennen.

Wirk. Der Muskel ist im wesentlichen Heber der Gliedmasse (S. 123 des Textbandes).

c, c′. (Fig. 2.) **Kopfnicker,** Gemeinschaftlicher Kopf-, Hals-, Armmuskel (M. cleidomastoideus); er ist ein sehr langer, platter, aber kräftiger Muskel, der mit einer sogen. Kopfportion (c′) am Kopfe und mit einer Halsportion (c) an den Querfortsätzen des 2.—4. Halswirbels entspringt und am Oberarmbein endet. Sein Endabschnitt geht über die Vorder- und Außenseite des auch am lebenden Tiere (Fig. 1) deutlich erkennbaren Schultergelenkes und zwar so, daß sich dieses und insbesondere der äußere Muskelhöcker des Oberarmbeines (5 in Fig. 3) durch den Muskel und die Haut

Explication des Planches.

Planches 1, 2 et 3. Vues de profil.

Fig. 1. **Cheval vu de profil.**
Fig. 2. **Muscles superficiels vus de profil,** après enlèvement des minces muscles peaussiers.
Fig. 3. **Squelette vu de profil.**

Les indications suivantes sont les mêmes pour les trois planches. Pour les indications des muscles et tendons et des os de la tête et des membres il y a lieu de comparer les figures 20, 21 (planche 9), 30, 31, 34, 35 (planche 11), 44, 45 (planche 13), 49, 50 (planche 14), pages 33 et suiv., 42 et suiv., 50 et suiv.

a, a′. (Fig. 2.) Le *Trapèze* (cucullaire; dorso-sus-acromien; cervico et dorso-sus-scapulaire; M. trapezius) est un muscle plat et mince qui va des deux tiers postérieurs de l'encolure et du garrot à la crête de l'omoplate (épine acromienne); il est partagé par une bande aponévrotique en une portion cervicale (a) et une portion dorsale (a′); ses bords antérieur et postérieur sont perceptibles sous la peau des animaux à peau fine. On peut, à travers le trapèze, reconnaître la partie supérieure de l'épaule.

Usages. Le muscle lève principalement le membre.

c, c′. (Fig. 2.) Le *Mastoïdo-huméral* (huméro-mastoïdien; commun au bras, au cou et à la tête; déro-brachial) comprend deux portions, dont la seconde est désignée sous le nom de *omo-trachélien* (acromo-trachélien; transverse du scapulum; omo-atloïdien; acromo-basilaire; atlanto-acromial; portion postérieure du mastoïdo-huméral). C'est dans son ensemble un muscle très long, plat, mais puissant, qui s'attache par son extrémité supérieure à la tête et par sa portion cervicale aux apophyses transversales des 2e, 3e et 4e vertèbres cervicales et prend fin à l'humérus. Sa partie inférieure recouvre

Description of the Illustrations.

Plates 1, 2 and 3. Side views.

Fig. 1. **Side view of the living horse.**
Fig. 2. **Side view of the superficial muscles,** after removal of the thin subcutaneous muscles.
Fig. 3. **Side view of the skeleton.**

The following notation applies to all three plates. For the terms concerning the muscles, tendons, and bones of the head and the limbs see fig. 20, 21 (plate 9), 30, 31, 34, 35 (plate 11), 44, 45 (plate 13), 49, 50 (plate 14) and page 33 ff., page 42 ff., and page 50 ff.

a, a′. (Fig. 2.) The *trapezius muscle* (M. trapezius), thin and flat, extends from the posterior $^2/_3$ of the neck and from the withers to the spine of the scapula (fig. 3$_2$). In a line with the latter is a tendinous strip which divides the muscle more or less clearly into a cervical portion (a) and a dorsal portion (a′). On thin-skinned animals the anterior and posterior borders of the muscle are evident. The upper part of the shoulder may be recognised through the muscle.

Action. The muscle in general raises the limb.

c, c′. (Fig. 2.) The *mastoido-humeralis* or common muscle of the head, neck and arm (M. cleido-mastoideus) is very long, flat, but strong. It consists of two portions. The cephalic part (c′) arises on the head, the cervical part (c) on the transverse processes of the 2nd—4th cervical vertebrae. Both end in common on the humerus, the terminal part passing over the front and outer side of the shoulder joint. The contour of the latter, and especially the outer prominence (tuberosity) of the humerus (fig. 3$_5$), can be clearly recognised through the muscle and the skin, as fig. 1 shows; the two borders

modellieren. Der Muskel ist i. d. R. leicht durch die äußere Haut zu erkennen, wie dies Fig. 1 zeigt; es markieren sich besonders deutlich die beiden Ränder des Muskels, sowie die Grenzlinie seiner beiden Portionen. Am vorderen (unteren) Rande des Kopfnickers verläuft in der zwischen ihm und dem folgenden Muskel (d) befindlichen Drosselrinne die **Drosselvene** (V. jugularis), die in den oberen (vorderen) $^2/_3$ des Halses bisweilen auch beim lebenden Tiere wahrzunehmen ist.

Wirk. Bei rückwärts festgestelltem Vorderbein ist er Strecker des Kopfes und Halses und Rückwärtszieher des Rumpfes, bei festgestelltem Kopf und Hals führt er die ganze Gliedmasse vor und streckt das Schultergelenk (S. 126 Textb.).

d. (Fig. 2.) **Brustkiefermuskel** (M. sternomandibularis) (vergl. auch d in Fig. 13 auf Taf. 7 und in Fig. 16 auf Taf. 8), ein kräftiger, plattrundlicher Muskel, der vom Brustbein bis zur Beule des Unterkiefers reicht und sich deutlich durch die äußere Haut abhebt. Auch seine Endsehne, die von der Ohrspeicheldrüse bedeckt ist, modelliert sich bei Kontraktion und bei Spannung des Muskels beim lebenden Tiere durch die Drüse und die äußere Haut hindurch. Mit seinem oberen (hinteren) Rande begrenzt der Muskel die **Drosselrinne** (s. oben).

Wirk. Bei festgestelltem Unterkiefer ist der Muskel Beuger des Kopfes und Halses, bei nicht festgestelltem Unterkiefer zieht er diesen herab (Textb. S. 113).

e. (Fig. 2.) Der platte **Deltamuskel,** Schultermuskel (M. deltoideus), entspringt aus der den unteren (hinteren) Grätenmuskel überziehenden Aponeurose und vom hinteren Schulterblattrande, endet am Umdreher des Oberarmbeins (Fig. 1—3 6) und modelliert sich durch die äußere Haut, besonders mit seinem hinteren Rande, wie dies Fig. 1 erkennen läßt.

Wirk. Er ist in erster Linie Beuger des Schultergelenkes (Textb. S. 133).

f. u. f'. (Fig. 2.) **Dreiköpfiger Armmuskel:** f dessen langer (dicker) und f' dessen äußerer Kopf, bezw. **f langer und f' äußerer Strecker des**

par devant et sur le côté l'articulation de l'épaule. Celle-ci est distinctement reconnaissable sur l'animal vivant (Fig. 1) et se dessine à travers la peau ainsi que la tubérosité externe de l'humérus (Fig. 3 5). Le muscle est en général facilement perçu sous la peau, comme l'indique la Fig. 1; ce sont principalement les deux bords du muscle et la démarcation entre les deux portions qui sont distinctement visibles. Entre le bord inférieur du mastoïdo-huméral et le muscle suivant (d) se trouve la gouttière jugulaire. La *veine jugulaire* se trouve au fond de cette gouttière et est parfois visible sur l'animal vivant dans les deux tiers supérieurs (antérieurs) du cou.

Usages. Le muscle est extenseur de la tête et du cou et tire le tronc en arrière, si le membre est fixé; si la tête et le cou sont fixés, il porte le membre antérieur tout en entier en avant et est extenseur de l'articulation de l'épaule.

d. (Fig. 2.) Le *Sterno-céphalique* (sterno-maxillaire; M. sterno-mastoideus) (comparer également d, Fig. 13, pl. 7 et Fig. 16, pl. 8) est un muscle cylindroïde plat, puissant, qui va du sternum à la tubérosité de l'angle de la machoire inférieure; il est distinctement visible sous la peau. Son tendon d'insertion est recouvert par la parotide, il ressort sous cette glande et sous la peau, lorsque le muscle se contracte ou est tendu. Le bord supérieur (postérieur) du muscle limite *la gouttière jugulaire* (voir ci-dessus).

Usages. Le muscle fléchit la tête et le cou, quand la mâchoire est fixée; il abaisse la mâchoire, quand elle n'est pas fixée.

e. (Fig. 2.) Le *Deltoïde* (long abducteur du bras; grand scapulo-huméral; M. deltoïdeus) est un muscle plat; il prend son origine sur l'aponévrose qui recouvre le muscle sous-épineux et sur le bord postérieur de l'omoplate et se termine sur la crête deltoïdienne de l'humérus (fig. 1—3 6). Ce muscle se distingue à travers la peau, en particulier son bord postérieur, voir fig. 1.

Usages. Il est en première ligne fléchisseur de l'articulation de l'épaule.

f. (Fig. 2.) Le *Long Anconé* (gros extenseur de l'avant-bras; longue portion du triceps brachial; long triceps; grand scapulo-olécranien; caput

as well as the line of demarcation between the two portions, are especially evident. Along the anterior (lower) edge of the muscle, in the jugular groove between it and the following muscle (d), runs the jugular vein (V. jugularis) which may at times be seen in the upper (anterior) $^2/_3$ of the neck in the living animal.

Action. When the fore-limb is carried backward and fixed the muscle extends the head and neck and carries the trunk backward; when the head and neck are fixed it carries the entire limb forward and extends the shoulder joint.

d. (Fig. 2.) The *sterno-cephalic muscle* (M. sternomandibularis) (vide also d in fig. 13 on plate 7, and in fig. 16 on plate 8) is a strong, flat, but somewhat rounded muscle which extends from the sternum to the prominence (angle) of the lower jaw, and is quite well marked out under the skin. The terminal tendon, which is covered by the parotid gland, shows clearly through the gland and skin in the living animal when the muscle is contracted or tensed. The upper (posterior) border of the muscle bounds the *jugular furrow* (vide supra).

Action. When the lower jaw is fixed the muscle is a flexor of the head and neck; when not fixed, the muscle depresses it.

e. (Fig. 2.) The flat *deltoid muscle* (M. deltoideus) arises from the aponeurosis which covers the infraspinatus muscle and from the posterior border of the scapula, and ends on the deltoid tuberosity of the humerus (fig. 1—3 6). Its contour shows through the skin — especially the posterior border — as fig. 1 indicates.

Action. It is chiefly a flexor of the shoulder joint.

f. and f'. (Fig. 2.) *Triceps muscle of the arm* (M. triceps brachii): the long head (f) and external head (f'), or long and external exten-

Tafel 1, 2, 3.

Unterarmes (Caput longum und laterale des M. triceps brachii), 2 kräftige Muskeln, die fast den ganzen Raum zwischen Schulterblatt und Oberarmbein ausfüllen und von dem hinteren (unteren) Schulterblattrande und der äußeren Armbeinfläche bis zum Ellbogenhöcker (Fig. 2 und 3s) reichen. Die Muskeln sowohl, als die Grenzlinie zwischen beiden, und besonders der hintere und untere Rand der Muskelgruppe modellieren sich sehr deutlich beim lebenden Tiere (Fig. 1).

Wirk. Beide Muskeln sind kräftige Strecker des Ellbogengelenkes (Textb. S. 136).

g. (Fig. 2.) **Vorderer Teil** (Schlüsselbeinportion) **des oberflächlichen Brustmuskels** (M. pectoralis major); er liegt als kurzer, rundlicher Muskel seitlich von der Brustbeinspitze und modelliert sich sehr deutlich in Form einer flachrundlichen Erhöhung durch die äußere Haut, wie dies Fig. 1, vor allem aber Fig. 4 u. 5 auf Tafel 4 zeigen. Durch seine stark gewölbte Form gibt er der Vorderbrust ihre so charakteristische (fast busenähnliche) Form. Er ist gegen den Kopfnicker (s S. 1) durch die seitliche Brustfurche und gegen den gleichen Muskel der anderen Seite durch die sehr deutliche mittlere Brustfurche und gegen den hinteren Teil des oberflächlichen Brustmuskels durch eine undeutliche Furche abgegrenzt. Er entspringt an der Brustbeinspitze und endet am Oberarmbein.

Wirk. Der Muskel ist Ein- und Vorwärtsführer des Beines und Seitwärtsführer des Rumpfes (Textb. S. 127).

h. (Fig. 2.) **Hinterer Teil des tiefen Brustmuskels** (M. pectoralis minor), der vom Brustbein, den Knorpeln der letzten wahren Rippen und dem Schaufelknorpel entspringt, unter den Oberarm tritt und am Oberarmbein endet. Auf dem Muskel verläuft nahe dessen oberem Rande die **äußere Brustvene** (Sporader), die sich, ebenso wie der Muskel selbst (besonders dessen

Planches 1, 2, 3.

longum tricipitis brachii) et f' l'*anconé externe* court extenseur de l'avant-bras; portion externe du triceps brachial; vaste externe; triceps interne; huméro-olécranien interne; caput laterale tricipitis brachii) sont deux muscles puissants qui remplissent presque tout l'espace compris entre l'omoplate et l'humérus et vont du bord postérieur (inférieur) de l'omoplate et de la face externe de l'humérus jusqu'au sommet de l'olécrâne (fig. 2 et 3s). Ces muscles de même que leurs limites de séparation et, en particulier, le bord postérieur et inférieur du groupe sont parfaitement reconnaissables à travers la peau sur l'animal vivant (fig. 1).

Usages. Les deux muscles sont de puissants extenseurs de l'articulation du coude.

g. (Fig. 2.) Le *Pectoral descendant* (sterno-huméral; portion antérieure du commun au bras et à l'avant-bras; portion antérieure du pectoral superficiel; portion claviculaire du grand pectoral) est un muscle court, épais, situé à côté de la pointe du sternum; il se dessine nettement sous la peau sous forme d'un renflement aplati, comme l'indiquent fig. 1, mais principalement les fig. 4 et 5 de la pl. 4. Par sa forme courbe, il donne au poitrail sa forme si caractéristique, ressemblant presque au sein de la femme. Il est séparé du mastoïdo-huméral (voir p. 1) par le *sillon latéral* du poitrail et du même muscle du côte opposé par le très distinct *sillon médian* enfin du pectoral ascendant (partie postérieure du pectoral profond) par un sillon peu prononcé. Le muscle prend origine sur la pointe du sternum et se termine à l'humérus.

Usages. Il porte le membre en dedans et en avant et tire le tronc de côté.

h. (Fig. 2.) Le *Pectoral ascendant* (Sterno-trichinien; grand pectoral; portion postérieure du pectoral profond; portion postérieure ou sterno-costale du grand pectoral) prend son origine au sternum, aux cartilages des dernières vraies côtes et au cartilage xiphoïde, passe sous le bras et se termine à l'humérus. La *veine sous-cutanée thoracique* (veine de l'éperon) suit le

Plates 1, 2, 3.

sors of the fore arm (Caput longum et laterale tricipitis brachii): are two powerful muscles which occupy almost the entire space between the scapula and humerus, extending from the posterior lower edge of the scapula to the point of the elbow (fig. 2 and 3s). The muscles, the line of demarcation between them, and especially the posterior and lower borders of the muscle group are very distinctly modelled through the skin in the living animal (fig. 1).

Action. Both muscles are powerful extensors of the elbow joint.

g. (Fig. 2.) *Anterior* (claviculair) *portion of the superficial pectoral muscle* (M. pectoralis major); this is a short rounded muscle which is situated lateral to the point of the breast-bone, and shows very clearly through the skin as a flattened rounded eminence, as fig. 1, but especially fig. 4 and 5 on plate 4, show. By its strong curvature it imparts to the front of the chest its very characteristic (almost bosom-like) form. It is separated from the mastoido-humeralis (see page 1) by the lateral furrow of the breast, from its fellow of the opposite side by the very marked median furrow, and from the posterior part of the superficial pectoral muscle by an indistinct furrow. It arises on the point of the breast-bone and ends on the humerus.

Action. The muscle carries the limb inward and forward, the trunk laterally.

h. (Fig. 2.) The *posterior portion of the deep pectoral muscle* (M. pectoralis minor) arises on the sternum, the cartilages of the last true ribs and the xiphoid cartilage, passes under the arm and ends on the humerus. On the muscle, near its upper border, runs the external thoracic ("spur") vein, which, as well as the muscle itself (especially its upper edge)

Tafel 1, 2, 3.

oberer Rand), i. d. R. durch die äußere Haut modelliert (vergl. Fig. 1).

Wirk. Er ist Träger des Rumpfes und Rückwärtsführer des Beines und bei vorwärts festgestellter Gliedmasse Nachzieher des Rumpfes (Textb. S. 127).

h′. (Fig. 2.) Die **Schulterportion des tiefen Brustmuskels** entspringt an den 4 ersten Rippenknorpeln und am Brustbein, steigt am vorderen (Hals-) Rande des vorderen (oberen) Grätenmuskels in die Höhe und endet allmählich an ihm; der Muskel bildet die Grundlage der vorderen (halsseitigen) Grenze der Schulter und hebt sich beim lebenden Tiere, trotzdem er grösstenteils von dem Kopfnicker und dem Kapuzenmuskel bedeckt ist, deutlich gegen den Hals, i. d. R. auch gegen den vorderen Grätenmuskel ab, wie dies Fig. 1 zeigt.

Wirk. Der Muskel ist in erster Linie Träger des Schultergelenkes (Textb. S. 127).

i. u. i′. (Fig. 2, vergl. auch i, i′ in Fig. 13 auf Taf. 7.) i. **Brustteil (Ursprungszacken)** u. i′. **Halsteil des großen Sägemuskels,** breiten gezahnten Muskels (M. serratus anterior), der an den Querfortsätzen der letzten 4 Halswirbel und an den ersten 8—9 Rippen entspringt und im übrigen unter k und unter der Schulter liegt und an der Unterfläche des Schulterblattes nahe dem Schulterblattknorpel endet. Die in der Figur sichtbaren Teile des Muskels modellieren sich, besonders bei Kontraktion des Muskels, durch die äußere Haut, wie dies Fig. 1 erkennen läßt.

Wirk. Er bildet mit dem der anderen Seite einen Gurt, durch den der Brustkasten zwischen den Schultergliedmassen aufgehängt ist. Sein Halsteil zieht den oberen Teil des Schulterblattes nach vorn und bringt dadurch die freie Gliedmasse zurück; umgekehrt wirkt seine Brustportion (Textb. S. 125).

k. (Fig. 2.) **Grosser (breiter) Rückenmuskel** (M. latissimus dorsi), ein breiter, platter Muskel, der aus der Rückenlendenbinde (m′) und vom Nackenbande der Widerristgegend entspringt, und mit seinem Ende unter die Schulter-Armmusku-

Planches 1, 2, 3.

bord supérieur de ce muscle. Le muscle (principalement son bord supérieur) et la veine sont d'ordinaire très visibles sous la peau (voir fig. 1).

Usages. Le muscle soutient le tronc et ramène le membre en arrière; il amène le tronc quand le membre est fixé en appui.

h′. (Fig. 2.) Le *Pectoral scapulaire* (Sterno-préscapulaire; petit pectoral; portion antérieure du pectoral profond) prend son origine aux quatre premiers cartilages costaux et au sternum; il suit le bord antérieur (cervical) du muscle sus-épineux et se confond avec lui. Le muscle forme la base du bord antérieur (cervical) de l'épaule et quoiqu'il soit en grande partie recouvert par le trapèze et le mastoïde-huméral, il se détache nettement du cou, et, en règle générale, du sus-épineux, comme l'indique la fig. 1.

Usages. Le muscle soutient en première ligne l'articulation de l'épaule.

i. et i′. (Fig. 2, à comparer également i, i′ de la fig. 13, pl. 7.) i. Le *Grand dentelé* (partie pectorale [dentelures d'origine] du grand dentelé; dentelé antérieur; dentelé de l'épaule; costo-sous-scapulaire; M. serratus anterior) et i′. l'*angulaire de l'épaule* (trachélo-sous-scapulaire; portion cervicale du grand dentelé; releveur de l'omoplate; angulaire ventral de l'omoplate; M. levator scapulae) forment un groupe qui prend son origine aux apophyses transverses des quatre dernière vertèbres cervicales et sur les huit à neuf premières côtes, se trouve sous k et sous l'épaule et se termine à la face interne da l'omoplate près du cartilage de prolongement. Les parties de ce muscle indiquées sur le dessin sont visibles sous la peau, surtout quand le muscle se contracte (voir fig. 1).

Usages. Ce muscle forme avec le muscle opposé une ceinture de suspension du thorax. La partie cervicale tire la partie supérieure de l'épaule en avant et, par cela, ramène le membre libre en arrière, la partie pectorale agit en sens contraire.

k. (Fig. 2.) Le *Grand dorsal* (large ou très-large du dos; lombo-huméral; dorso-huméral; M. latissimus dorsi) est un muscle large et plat qui prend son origine dans l'aponévrose dorso-lombaire (m′) et dans la partie postérieure du

Plates 1, 2, 3.

is clearly modelled through the skin (cf. fig. 1).

Action. It supports the trunk and carries the limb backward; when the limb is brought forward and fixed, it draws the trunk forward.

h′. (Fig. 2.) The *scapular portion of the deep pectoral muscle* arises on the first four costal cartilages and on the sternum, curves upward on the anterior (cervical) border of the supraspinatus muscle and ends gradually on the latter. The muscle forms the basis of the anterior (cervical) contour of the shoulder, and, although for the most part covered by the mastoido-humeralis and the trapezius, it is clearly marked out from the neck and usually also from the supraspinatus muscle as fig. 1 shows.

Action. The muscle acts primarily as a support to the shoulder-joint.

i. and i′. (Fig. 2, cf. also i, i′ in fig. 13 on plate 7.) i. *Thoracic part* (*teeth of origin*) and i′. *cervical part of the serratus magnus,* broad toothed muscle (M. serratus anterior), which arises on the transverse processes of the last 4 cervical vertebrae and the first 8—9 ribs, lies in general under k and under the shoulder, and ends on the deep surface of the scapula near the scapular cartilage. The parts of the muscle visible in the figure are modelled through the skin, especially during contraction of the muscle, as fig. 1 shows.

Action. It forms with that of the other side a girth by which the chest is suspended between the fore-limbs. The cervical part draws the upper part of the shoulder blade forward and thus brings the free limb backward; the thoracic part has the opposite action.

k. (Fig. 2.) The *latissimus dorsi* a broad, flat muscle, which arises from the fascia of the back and loins (m′) and from the cervical ligament at the withers, passes at its terminal part under the scapulo-humeral muscles, and ends on a

Tafel 1, 2, 3.

latur tritt, um an der inneren Oberarmbeinnarbe zu enden. Der Muskel bedeckt mit seinem vorderen-oberen Teile den Rückenwinkel des Schulterblattes und Schulterblattknorpels (vergl. Fig. 3), doch so, daß der letztere sich noch durch den Muskel und die äußere Haut modelliert (Fig. 1). Im übrigen tritt auch der große Rückenmuskel und besonders sein unterer Rand durch die Haut hervor.

Wirk. Er beugt das Schultergelenk, führt die freie Gliedmasse rückwärts und preßt den Rückenwinkel des Schulterblattes an den Brustkasten (Textb. S. 125).

l. (Fig. 2.) **Äusserer schiefer Bauchmuskel** (M. obliquus abdominis externus). Der platte, aber kräftige Muskel bedeckt das hintere-untere Viertel (Fünftel) des Brustkastens und geht ungefähr am Rippenbogen in eine große Sehnenhaut (l′) aus, die z. T. an die untere Bauchwand, z. T. an das Becken tritt. Auf der Sehne liegt die **Kniefalte** (l″), deren Grundlage jedoch von der Fascie des Bauchhautmuskels gebildet wird. Die Übergangslinie des Muskels in seine Sehne markiert sich bei angestrengtem Atmen (Anstrengungen, Steigen, schweratmigen, sog. dämpfigen Pferden) in Form einer deutlichen Rinne oder Furche durch die äußere Haut. In der Richtung vom äußeren Darmbeinwinkel zum unteren Ende der letzten Rippen modelliert sich durch den äußeren schiefen Bauchmuskel und die äußere Haut der innere schiefe Bauchmuskel (vgl. Fig. 1 u. 2).

Wirk. Er verkleinert die Bauchhöhle und drückt dadurch auf die Bauch- und Beckeneingeweide und deren Inhalt (Bauchpresse), er wirkt auch beim erschwerten Ausatmen als kräftiger Ausatmungsmuskel (Textb. S. 115).

l″ **Reste des Bauchhautmuskels** (Kniefalte).

m. (Fig. 2, vergl. auch m in Fig. 13 auf Taf. 7.) **Kleiner Sägemuskel** (M. serratus posterior); er entspringt als dünner, platter, für den Künstler kaum in Betracht kommender Muskel mit einzelnen Zacken an den letzten Rippen und strahlt in die **Rücken-Lendenbinde** (m′) aus.

o. (Fig. 2.) **Spanner der Schenkelbinde** (M. tensor fasciae latae); er entspringt als ein kräftiger

Planches 1, 2, 3.

ligament cervical, passe sous les muscles de l'épaule et du bras, pour s'insérer à la tubérosité qui se trouve en dedans du corps de l'humérus. Le muscle recouvre avec sa partie antéro-supérieure l'angle dorsal de l'épaule, le cartilage de prolongement du scapulum (voir fig. 3) mais de manière à permettre à ce dernier de paraître à travers le muscle et la peau (Fig. 1). Du reste, le grand dorsal et surtout son bord supérieur sont visibles sous la peau.

Usages. Le muscle fléchit l'articulation de l'épaule, porte le membre libre en arrière et presse l'angle dorsal de l'omoplate contre le thorax.

l. (Fig. 2.) *L'Oblique externe de l'abdomen* (grand oblique de l'abdomen; costo-abdominal; M. obliquus abdominis externus) est un muscle plat, mais puissant qui recouvre le quart (cinquième) postérieur et inférieur du thorax. Il se transforme à la hauteur du cercle cartilagineux des fausses côtes en une large aponévrose qui s'insère en partie à la tunique abdominale, en partie au bassin. Le *pli du grasset*, dont la base est formée par l'aponévrose du peaussier de l'abdomen, se trouve sur cette aponévrose. La ligne de démarcation entre la portion charnue du muscle et son aponévrose se voit distinctement lorsque la respiration est plus accentuée (efforts, montées, chevaux à respiration difficile, poussifs) sous forme d'un profond sillon. L'oblique interne de l'abdomen se dessine sous la peau et sous l'oblique externe dans la direction de la hanche à l'extrémité inférieure des dernières côtes (voir fig. 1 et 2).

Usages. L'oblique externe réduit l'abdomen en comprimant les viscères du ventre et du bassin; il agit comme puissant expirateur en cas de respiration difficile.

l″ *Les restes du peaussier de l'abdomen* (le pli du grasset).

m. (Fig. 2, à comparer également m fig. 13, pl. 7.) Le *Petit dentelé postérieur* (petit dentelé inférieur; dentelé postérieur inférieur; lombo-costal; M. serratus posterior inferior) est un muscle plat et mince, presque sans importance pour l'artiste; il prend son origine aux dernières côtes au moyen de dentelures et se perd dans l'aponévrose dorso-lombaire (m′).

o. (Fig. 2.) Le *Tenseur du fascia lata* (muscle du fascia lata; ilio-aponévrotique; M. tensor

Plates 1, 2, 3.

prominence on the inner surface of the humerus. The supero-anterior part of the muscle covers the dorsal angle of the scapula and its cartilage (cf. fig. 3), yet in such a way that the latter is evident through the muscle and skin (fig. 1). The muscle in general and its lower edge in particular show through the skin.

Action. It flexes the shoulder-joint, carries the free limb backward, and presses the dorsal angle of the shoulder-blade against the chest.

l. (Fig. 2.) *External oblique abdominal muscle* (M. obliquus abdominalis externus.) This flat but strong muscle covers the postero-inferior fourth (fifth) of the chest and becomes continuous near the costal arch with a great tendinous sheet (l′), which passes partly onto the lower abdominal wall, partly onto the pelvis. On the tendon lies the *fold of the flank*, the basis of which, however, is formed by the fascia of the abdominal subcutaneous muscle. The line of junction of the muscle and its tendon appears through the skin as a distinct groove or furrow during labour ed breathing (exertion, climbing, asthmatic or so-called broken-winded horses). The internal oblique abdominal muscle is modelled through the external oblique muscle and the skin in the direction from the point of the hip to the lower end of the last rib (cf. fig. 1 and 2).

Action. It diminishes the abdominal cavity, and in this way exercises pressure on the abdominal and pelvic organs (abdominal straining); it also acts as a powerful muscle of expiration in difficult breathing.

l″ *Remainders of the abdominal subcutaneous muscle* (the fold of the flank).

m. (Fig. 2, cf. also m in fig. 13 on plate 7.) *Small serratus muscle* (M. serratus posterior) is a thin, flat muscle, scarcely of any importance to the artist, which arises by separate teeth on the last ribs and spreads out on the fascia of the back and loins (m′).

o. (Fig. 2.) *Tensor of the fascia of the thigh* (M. tensor fasciae latae); a powerful muscle which

Tafel 1, 2, 3.

Muskel am Hüfthöcker (äußeren Darmbeinwinkel) (Fig. 1—3 16), verbreitert sich nach dem Kniegelenk zu und geht in die breite **Oberschenkelfascie** (o′) aus, durch die sich der vierköpfige Schenkelmuskel (M. quadriceps) modelliert. Der Spanner der Schenkelbinde tritt, wie dies Fig. 1 zeigt, deutlich durch die äußere Haut hervor.

Wirk. Er ist Erheber und Vorführer der Gliedmasse (Textb. S. 158).

o′. (Fig. 2.) **Oberschenkelfascie** (Fascia lata).

o″. (Fig. 2.) Der **große Gesäßmuskel** (M. glutaeus maximus) entspringt als platter Muskel aus der Gesäßfascie und endet am äußeren Umdreher des Oberschenkelbeins (Fig. 3 28); er modelliert sich durch die äußere Haut (s. Fig. 1).

Wirk. Er ist Vorführer des Schenkels (Textb. S. 153).

q, q′, q″. (Fig. 2.) **Zweiköpfiger Schenkelmuskel** (M. biceps femoris); er liegt als ein sehr starker, kräftiger, voluminöser Muskel außen am hinteren Teil des Beckens, des Oberschenkels und des Kniees und entspringt z. T. (Wirbelkopf) am Kreuzbein (Fig. 3 K), z. T. (Sitzbeinkopf) am Sitzbeinhöcker (Fig. 3 17); er zerfällt in 3 Äste, von denen der vordere (q) an der Oberschenkelfascie (o′) und an der Kniescheibe (Fig. 3 20), der mittlere (q′) am äußeren geraden Bande der Kniescheibe und an der Unterschenkelfascie und der hintere (q″) nur an der Unterschenkelfascie endet, sich durch diese aber bis zum Fersenbeinhöcker (Fig. 3 24) fortsetzt, so daß er auch auf diesen wirken kann. Der ganze Muskel modelliert sich durch die äußere Haut, und zwar treten besonders deutlich seine 3 Endäste hervor, deren Oberfläche bei Kontraktion des Muskels geradezu gewölbt erscheinen kann (vergl. Fig. 1).

Wirk. Er ist Auswärtsführer der Gliedmasse, Strecker des Knie- (und Sprung-) Gelenkes und bei festgestellter Gliedmasse Vorwärtsschieber des Rumpfes und Erheber des Vorderteils auf das Hinterteil (Textb. S. 156).

r. (Fig. 2, vergl. auch r in Fig. 13 auf Taf. 7.) Der **halbsehnige Muskel** (M. semitendinosus) liegt als ein kräftiger, auf dem Querschnitte m. o. w. rundlicher Muskel an der hinteren Seite des

Planches 1, 2, 3.

fasciae latae) est un puissant muscle qui prend son origine à la hanche (angle externe de l'ilium) (fig. 1—3 16), s'étend vers le grasset et se prolonge en une large aponévrose, le *fascia lata* (o′), sous laquelle se dessine le quadriceps crural (M. quadriceps). Le tenseur du fascia lata est, comme l'indique la fig. 1, distinctement visible sous la peau.

Usages. Il élève le membre postérieur et le porte en avant.

o′. (Fig. 2.) *Fascia lata.*

o″. (Fig. 2.) Le *Fessier superficiel* (grand fessier; moyen-ilio-trochantérien; petit fessier; moyen fessier; M. glutaeus maximus) est un muscle plat qui prend origine sur l'aponévrose fessière et se termine sur le troisième trochanter du fémur (fig. 3 28), il est visible à travers la peau (voir fig. 1).

Usages. Le muscle mène le membre en avant.

q, q′, q″. (Fig. 2.) Le *Long vaste* (ischio-tibial externe; paraméro-biceps; fléchisseur externe de la jambe) est un muscle très puissant, volumineux et fort, situé sur la partie postérieure du bassin, du fémur et du grasset. Il prend son origine en partie au sacrum (tête vertébrale) (fig. 3 K), en partie à la tubérosité ischiale (tête ischiale) (fig. 3 17). Il comprend trois branches dont la première (q) se termine sur le fascia lata (o′) et à la rotule (fig. 3 20), la seconde (q′) sur le ligament tibio-rotulien externe et sur l'aponévrose jambière, tandis que la troisième (q″) se termine uniquement sur l'aponévrose jambière laquelle s'étend jusqu'à la pointe du jarret (fig. 3 24) de sorte qu'elle peut également agir sur celle-ci. Le muscle est entièrement perceptible sous la peau; mais ce sont surtout les trois parties terminales qui sont nettement bombées lorsque le muscle se contracte (voir fig. 1).

Usages. Le muscle est abducteur du membre, fléchit le grasset (et le jarret) et porte, quand le membre est fixé, le tronc en avant et dresse l'avant-main.

r. (Fig. 2, à comparer également r de la fig. 13 pl. 7). Le *Demitendineux* (fléchisseur interne de la jambe; ischio-tibial moyen ou postérieur; M. semitendinosus) est un muscle puissant, de

Plates 1, 2, 3.

arises on the point of the hip (external angle of the ilium) (fig. 1—3 16), widens out toward the stifle-joint, and becomes continuous with the wide *fascia of the thigh* (fascia lata o′), through which is modelled the fourheaded muscle of the thigh (M. quadriceps). The tensor fasciae latae is clearly recognisable trough the skin, as fig. 1 shows.

Action. It raises and carries the limb forward.

o′. (Fig. 2.) *Fascia of the thigh* (Fascia lata).

o″. (Fig. 2.) The *great or superficial gluteal muscle* (M. glutaeus maximus), a flat muscle which arises from the gluteal fascia and ends on the external trochanter of the femur (fig. 3 28); its contour is appearent through the skin (vide fig. 1).

Action. It carries the thigh forward.

q, q′, q″. (Fig. 2.) *Biceps muscle of the thigh* (M. biceps femoris); this is a very powerful and voluminous muscle which lies on the posterior part of the pelvis, the thigh and the stifle. It arises partly (vertebral head) on the sacrum (fig. 3 K), partly (ischiatic head) on the tuberosity of the ischium (fig. 3 17); it divides into three branches, of which the anterior (q) ends on the fascia of the thigh (o′) and on the patella (fig. 3 20), the middle (q′) on the outer straight patellar ligament and the fascia of the leg, and the posterior (q″) only on the fascia of the leg, through which, however, its action may be transmitted to the point of the hock (fig. 3 24). The entire muscle is modelled through the skin, and especially distinct are the three terminal branches, the surfaces of which may appear prominently convex during contraction of the muscle (cf. fig. 1).

Action. It carries the limb outward and extends the stifle- and hock-joints; when the limb is fixed it thrusts the trunk forward and raises the fore part of the body on the hind part (rearing).

r. (Fig. 2, cf. also r in fig. 13 on plate 7.) The *semitendinosus* (M. semitendinosus) is a strong muscle, more or less rounded in crossection, which lies on the posterior part of the pelvis

Tafel 1, 2, 3.

Beckens und Oberschenkels, so daß er die Grundlage der hinteren Schenkelkontur bildet. Er entspringt an den letzten Kreuz- und ersten Schwanzwirbeln (Wirbelkopf) (Fig. 3 K u. 1. S.) und am Sitzbeinhöcker (Sitzbeinkopf); sein Ende liegt an der inneren Seite des Kniegelenkes. Er tritt plastisch stets ziemlich deutlich durch die äußere Haut hervor, wie dies Fig. 1 erkennen läßt. Durch den Muskel und die äußere Haut hindurch markiert sich als verschwommene Erhöhung der Sitzbeinhöcker (Fig. 3 17).

Wirk. Er ist Beuger des Kniegelenkes und wirkt im übrigen mit dem vorigen (Textb. S. 156).

s. u. t. (Fig. 2.) **Kurzer und langer Heber des Schwanzes.**

u. (Fig. 2.) **Seitwärtszieher des Schwanzes.**

v. (Fig. 2.) Der dünne, den unteren (hinteren) Teil der Drosselrinne überbrückende **Halshautmuskel.**

w. (Fig. 2.) Der **riemenförmige Muskel** (M. splenius) liegt zum grösseren Teile direkt unter der äußeren Haut und tritt mit diesem Abschnitte plastisch durch sie hervor (vergl. Fig. 1.)

Wirk. Er ist Strecker des Halses und Kopfes (Textb. S. 107).

x. (Fig. 2.) ist ein kleiner Teil des im übrigen vom Kappenmuskel (a) bedeckten **rautenförmigen Muskels** (M. rhomboideus), der sowohl den Kappenmuskel, als auch die äußere Haut mäßig vorwölbt, wie Fig. 1 zeigt (s. im übrigen S. 24 und x in Fig. 13 auf Taf. 7).

y. (Fig. 2.) Sehne des **Nackenwarzenmuskels** (M. longissimus capitis), die am Schläfenbein endet und deren Muskelbauch unter dem gemeinschaftlichen Kopf-Hals-Armmuskel und dem riemenförmigen Muskel liegt. Die Sehne markiert sich bisweilen durch die äußere Haut (vergl. y in Fig. 13 auf Taf. 7).

z. (Fig. 2.) Der **obere (vordere) Grätenmuskel** (M. supraspinatus) füllt die gleichnamige Grätengrube aus und endet am äußeren und inneren Rollfortsatz des Oberarmbeines. Gegen den halswärts von ihm gelegenen Schulterteil

Planches 1, 2, 3.

coupe ovale situé sur la partie postérieure du bassin et de la cuisse dont il forme le contour postérieur. Il s'attache d'une part aux dernières vertèbres sacrées et aux premières vertèbres coccygiennes (fig. 3 K et 1 S.), de l'autre à la tubérosité ischiatique, et se termine à la face interne du grasset. Le muscle est toujours très visible sous la peau, comme l'indique la fig. 1. La *tubérosité ischiale* est perceptible à travers le muscle et la peau sous forme d'une bosselure (fig. 3 17).

Usages. Le muscle fléchit le grasset et agit en outre comme le muscle précédent.

s. et t. (Fig. 2.) *Sacro-coccygien supérieur* (releveur de la queue; extenseur de la queue, M. sacro-coccygeus posterior) *et sacro-coccygien latéral* (abducteur de la queue).

u. (Fig. 2.) *Coccygien* (ischio-coccygien, M. coccygeus).

v. (Fig. 2.) Faisceau sternal du *Peaussier du cou* (peaussier du cou et de la face; sous-cutané du cou; platysma myoïdes; M. platysma), muscle plat et mince recouvrant la partie postérieure (inférieure) de la gouttière jugulaire.

w. (Fig. 2.) Le *Splénius* (dorso-mastoïdien; dorso-mastoïdien et trachélien; M. splenius) est en grande partie situé directement sous la peau et se dessine sous elle par cette partie (voir fig. 1).

Usages. Il étend la tête et le cou.

x. (Fig. 2.) est une petite partie du *Rhomboïde* (dorso-sous-scapulaire; M. rhomboideus). Le reste du muscle est recouvert par le trapèze (a); il bombe légèrement le trapèze et la peau, comme l'indique la fig. 1 (voir aussi p. 24 et x de la fig. 13 pl. 7).

y. (Fig. 2.) Tendon du *Petit complexus* (mastoïdien latéral; long dorsal de la tête; trachélo-mastoïdien; dorso-mastoïdien; M. longissimus capitis). Le tendon s'attache à l'os temporal; le muscle est situé sous le mastoïdo-huméral et le splénius. Le tendon est parfois nettement visible sous la peau (voir y fig. 13 pl. 7).

z. (Fig. 2.) Le *Sus-épineux* (épineux antérieur; sus-acromio-trochitérien; M. supraspinatus) remplit la fosse sus-épineuse et s'attache au sommet du trochiter et au trochin de l'humérus. Le muscle est séparé de la portion antérieure

Plates 1, 2, 3.

and thigh so as to form the posterior contour of the limb. It arises on the last sacral and first caudal vertebrae (fig. 3. K and 1. S.) and on the tuberosity of the ischium; it ends on the inner side of the stifle-joint. Its contour is always fairly well seen through the skin as fig. 1 shows. The tuberosity of the ischium (fig. 3 17) is indicated through the muscle and skin by a diffuse prominence.

Action. It is a flexor of the stifle-joint and acts also with the preceding muscle.

s. and t. (Fig. 2.) *Short and long levators of the tail.*

u. (Fig. 2.) *Abductor of the tail.*

v. (Fig. 2.) The thin *cervical subcutaneous muscle* (panniculus carnosus), which bridges over the posterior (lower) part of the jugular furrow.

w. (Fig. 2.) The *splenius muscle* (M. splenius) lies for the most part directly under the skin, and to that extent is modelled on the surface (cf. fig. 1).

Action. It extends the head and neck.

x. (Fig. 2.) is a small part of the *rhomboideus muscle* (M. rhomboideus), which is elsewhere covered by the trapezius and which causes a moderate convexity of the latter muscle and the skin, as fig. 1 shows (cf. also page 24 and x in fig. 13 on plate 7).

y. (Fig. 2.) Tendon of the *trachelo-mastoideus muscle* (M. longissimus capitis et atlantis) which ends on the temporal bone, and the belly of which lies under the mastoido-humeralis and splenius. The tendon is sometimes recognisable under the skin (cf. y in fig. 13 on plate 7).

z. (Fig. 2.) The *supraspinatus (anteaspinatus) muscle* (M. supraspinatus) occupies the fossa of the same name and ends on the outer and inner tuberosities of the humerus. In thin-skinned horses it is usually marked off by a furrow

Tafel 1, 2, 3.

des tiefen Brustmuskels hebt er sich bei mageren und dünnhäutigen Pferden i. d. R. durch eine Furche ab.

Wirk. Er ist Strecker des Schultergelenkes (Textb. S. 133).

1. H. (Fig. 3.) **1. Halswirbel** (Atlas), dessen Flügelrand (Atlaskante) (Fig. 1—3×) sich deutlich durch die Muskulatur und die äußere Haut modelliert.

7. H. (Fig. 3.) **7. Halswirbel.** Ende der Halswirbelsäule. Die Lage der Querfortsätze der Halswirbel stimmt ungefähr mit der Grenzlinie des gemeinschaftlichen Kopf-Hals-Armmuskels (Fig. 2, c, c′.) überein und kann beim lebenden Tiere durch den tastenden Finger festgestellt werden.

1. R. (Fig. 3.) **1. Brust-(Rücken-)Wirbel,** dessen Dornfortsatz noch verhältnismäßig niedrig ist, während die Dornfortsätze der nächsten 5—6 Brustwirbel erheblich höher sind und die Grundlage des sog. **Widerristes** bilden.

6. R. (Fig. 3.) **6. Rippe.**

17. R. (Fig. 3.) **17. Brust-(Rücken-)Wirbel.**

18. R. (Fig. 2 u. 3.) **18. Rippe,** die sich, ebenso wie die vorhergehenden Rippen und der Rippenbogen, durch die Muskulatur (Fig. 2.) und die äußere Haut (Fig. 1) modelliert, und zwar um so mehr, je magerer das Tier ist.

1. L. (Fig. 3.) **1. Lendenwirbel.**

6. L. (Fig. 3.) **6. Lendenwirbel.** Die Lendenwirbelsäule ist beim Pferde sehr kurz, viel kürzer als beim Rinde; infolgedessen ist auch der Raum zwischen der letzten Rippe und dem Hüfthöcker sehr schmal (reichlich handbreit). Die freien Enden der Querfortsätze der Lendenwirbel modellieren sich durch die äußere Haut und begrenzen die abwärts von ihnen gelegene Hungergrube.

K. (Fig. 3.) **Kreuzbein,** dessen Dornfortsätze nach hinten allmählich an Höhe abnehmen, so daß die Kruppe (das Kreuz) des Pferdes nach hinten sanft abfällt (vergl. Fig. 1 u. 2).

1. S. (Fig. 3.) **1. Schwanzwirbel.**

16. S. (Fig. 3.) **16. Schwanzwirbel.**

Planches 1, 2, 3.

du pectoral profond située vers le cou par un sillon nettement marqué chez les chevaux maigres ou à peau fine.

Usages. Le muscle est extenseur de l'articulation de l'épaule.

1. H. (Fig. 3.) *Première vertèbre cervicale* (Atlas), dont le bord des ailes (fig. 1—3×) se dessine nettement à travers les muscles et la peau.

7. H. (Fig. 3.) *Septième vertèbre cervicale,* fin de la colonne vertébrale cervicale. La situation des apophyses transverses des vertèbres cervicales correspond à peu près avec la ligne de démarcation des attaches du mastoïdo-huméral et de l'omotrachélien (fig. 2, c, c′) et peut être établie sur l'animal vivant par le toucher.

1. R. (Fig. 3.) *Première vertèbre dorsale ou thoracique.* Son apophyse épineuse est encore relativement courte, alors que celles des cinq à six vertèbres dorsales suivantes sont beaucoup plus longues et forment la base du *garrot.*

6. R. (Fig. 3.) Sixième côte.

17. R. (Fig. 3.) *Dix-septième vertèbre dorsale ou thoracique.*

18. R. (Fig. 2 et 3.) *Dix-huitième côte.* Cette côte ainsi que les précédentes et le cercle cartilagineux des fausses côtes sont perceptibles sous la peau (fig. 1) et cela d'autant mieux que l'animal est plus maigre.

1. L. (Fig. 3.) *Première vertèbre lombaire.*

6. L. (Fig. 3.) *Sixième vertèbre lombaire.* La colonne vertébrale lombaire du cheval est très courte, plus courte que celle de la bête bovine; par conséquent l'espace entre la dernière côte et la hanche est également court, environ de la largeur de la main. Les bouts libres des apophyses transverses sont perceptibles sous la peau et limitent le creux du flanc, situé au dessous.

K. (Fig. 3.) Le *sacrum,* dont les apophyses épineuses diminuent en hauteur de la première à la cinquième, de sorte que la croupe du cheval s'incline légèrement en arrière (voir fig. 1 et 2).

1. S. (Fig. 3.) *Première vertèbre caudale.*

16. S. (Fig. 3.) *Seizième vertèbre caudale.*

Plates 1, 2, 3.

from the scapular part of the deep pectoral muscle which lies in front of it.

Action. It extends the shoulder-joint.

1. H. (Fig. 3.) 1st *cervical vertebra* (Atlas), the alar border of which (fig. 1—3×) is destinctly contoured through the musculature and skin.

7. H. (Fig. 3.) 7th *cervical vertebra,* end of the neck. The position of the transverse processes of the cervical vertebrae agrees approximately with the line of demarcation between the two heads of the mastoido-humeralis (fig. 2, c, c′) and may be determined in the living animal by palpation.

1. R. (Fig. 3.) 1st *thoracic (dorsal) vertebra,* the spine of which is relatively low, while the spines of the following 5—6 thoracic vertebrae are notably higher and form the basis of the so-called *withers.*

6. R. (Fig. 3.) 6th *rib.*

17. R. (Fig. 3.) 17th *thoracic (dorsal) vertebra.*

18. R. (Fig. 2 and 3.) 18th *rib,* which, as well as the preceding ribs and the costal arch are modelled through the musculature (fig. 2) and skin (fig. 1) — the definition being in proportion to the thinness of the subject.

1. L. (Fig. 3.) 1st *lumbar vertebra.*

6. L. (Fig. 3.) 6th lumbar vertebra. The lumbar part of the spinal column is very short in the horse, much shorter than in the ox; consequently the space between the last rib and the point of the hip is very narrow (fully a handsbreadth). The free ends of the transverse processes of the lumbar vertebrae are modelled under the skin and form the upper boundary of the hollow of the flank ("hunger hollow").

K. (Fig. 3.) *Sacrum,* the spines of which gradually diminish in height, so that the croup slopes gently backward and downward (cf. fig. 1 and 2).

1. S. (Fig. 3.) 1st *caudal vertebra.*

16. S. (Fig. 3.) 16th *caudal vertebra.*

Tafel 1, 2, 3.

6. R. (Fig. 3.) **6. Rippenknorpel;** die Knorpel der hinteren (falschen) Rippen bilden den **Rippenbogen,** der sich beim lebenden Tiere m. o. w. deutlich modelliert.

×. (Fig. 1—3.) **Flügelkante des Atlas;** s. S. 8 unter 1. H.

1. (Fig. 3.) **Schulterblatt** (Scapula), dessen hinterer-oberer **(Rücken-)Winkel** sich gemeinschaftlich mit dem hinteren Teile des Schulterblattknorpels, der ein wenig über das Schulterblatt nach hinten vorspringt, durch die Muskulatur (vergl. Fig. 2) und die äußere Haut (vergl. Fig. 1) modelliert.

1′. (Fig. 3.) **Schulterblattknorpel** (Cartilago scapulae), dessen freier, durch die Muskulatur (Fig. 2.) und die äußere Haut (Fig. 1) hervortretender Rand bis nahe an die freien Enden der Dornfortsätze der entspr. Brustwirbel heranreicht (s. Fig. 13 auf Taf. 7).

2. (Fig. 3.) **Schulterblattgräte** (Spina scapulae), deren höchste Stelle durch die Muskulatur und die äußere Haut plastisch hervortritt; nach unten verläuft sie allmählich (s. S. 21 u. Fig. 13 auf Taf. 7).

4. (Fig. 3.) Das **Oberarmbein** (Humerus), das vollständig von Muskeln umlagert ist, von dessen Teilen aber doch

4′. der **äußere Knorren,**

5. der **äußere Muskelfortsatz,** sowie der dicht vor diesem gelegene **äußere Rollfortsatz** und

6. der **Umdreher** sich teils durch das Gefühl, teils mit dem Auge durch die äußere Haut feststellen lassen, wie dies Fig. 1 u. 2 zeigen.

7. (Fig. 3.) **Ellbogenbein, Elle** (Ulna); es ist ebenfalls vollständig von Muskeln umlagert; nur sein oberes (proximales) Ende, nämlich

8. (Fig. 3.) der **Ellbogenhöcker** (Olecranon) modelliert sich durch die Muskulatur (Fig. 2s) und die äußere Haut (Fig. 1) als beulenartige Hervorragung.

9. (Fig. 3.) Die **Speiche** (Radius) ist ebenfalls zum größten Teile, aber doch nicht ganz, von Muskeln umlagert. Die nicht von Muskeln und Sehnen bedeckten Teile und insbesondere die innenseitige Speichenfläche heben sich durch die Muskulatur

Planches 1, 2, 3.

6. R. (Fig. 3.) *Sixième cartilage costal.* Les cartilages des dernières côtes (fausses côtes) forment le *cercle cartilagineux des fausses côtes,* qui se perçoit plus ou moins nettement sur le cheval vivant.

×. (Fig. 1—3.) *Bord de l'aile de l'Atlas* (v. p. 8 1 H.).

1. (Fig. 3.) *Omoplate ou scapulum.* L'angle postéro-supérieur (angle-dorsal) du scapulum et la partie postérieure du cartilage de prolongement qui le dépasse un peu en arrière se distinguent sous les muscles (voir fig. 2) et la peau (fig. 1).

1′. (Fig. 3.) Le *cartilage de prolongement du scapulum,* dont le bord libre visible sous les muscles (fig. 2) et la peau (fig. 1) atteint presque l'extrémité des apophyses épineuses des vertèbres dorsales correspondantes (voir fig. 13, pl. 7).

2. (Fig. 3.) *Epine du scapulum.* La partie la plus saillante ressort sous les muscles et se distingue sous la peau; l'épine s'abaisse insensiblement vers l'extrémité inférieure (voir p. 21 et fig. 13, pl. 7).

4. (Fig. 3.) *Humérus* ou os du bras. Cet os est entièrement entouré de muscles, mais on peut, par le toucher ou par la vue, en percevoir les parties suivantes à travers la peau:

4′. le *condyle externe,*

5. le *trochiter,* ainsi que le *trochin,* situé juste devant et

6. la *crête deltoïdienne.*

7. (Fig. 3.) *Cubitos* ou os du coude (Ulna). Cet os est également entièrement entouré de muscles. Seule, son extrémité supérieure,

8. (Fig. 3.) l'*Olécrâne,* est perceptible sous la peau (fig. 1) et les muscles (fig. 2s) sous forme d'une grosse tubérosité.

9. (Fig. 3.) Le *Radius* ou os du rayon, est en grande partie, mais non entièrement, entouré de muscles. Les parties non recouvertes de muscles et de tendons, et en particulier la face interne, sont nettement dessinées sous la

Plates 1, 2, 3.

6. R. (Fig. 3.) 6th *costal cartilage;* the cartilages of the posterior (false) ribs form the costal arch, which is more or less distinct in the living subject.

×. (Fig. 1—3.) *Alar border of the atlas;* v. p. 8 under I. H.

1. (Fig. 3.) *Shoulder blade* (scapula), the supero-posterior *dorsal angle* of which, in common with the posterior part of the scapular cartilage (which extends a little further backward than the scapula) is modelled through the musculature (cf. fig. 2) and the skin (cf. fig. 1).

1′. (Fig. 3.) *Scapular cartilage* (cartilago scapulae), the free border of which is appearent through the musculature (fig. 2) and the skin (fig. 1) and extends nearly to the three ends of the spines of the corresponding thoracic vertebrae (v. Fig. 13 on plate 7).

2. (Fig. 3.) *Scapular spine* (spine scapulae), the highest part of which is contoured through the muscles and skin; below it gradually disappears (v. page 21 and fig. 13 on plate 7).

4. (Fig. 3.) The *arm bone* (humerus), entirely surrounded by muscles, the following parts of which, however, may be recognised partly by inspection, partly by palpation:

4′. the *external condile* (epicondyle),

5. the *external tuberosity* (muscle-eminence), as well as the *external ridge* of the bicipital groove situated just in front of it, and

6. the *deltoid tuberosity* ("rotator").

7. (Fig. 3.) *Ulna;* it is also entirely surrounded by muscles; only its upper (proximal) end,

8. (Fig. 3.) the *summit of the ulna* (olecranon), is modelled through the musculature (fig. 2s) and the skin (fig. 1) as a rounded prominence.

9. (Fig. 3.) *Radius*; also for the most part, yet not entirely surrounded by muscles. The parts not covered by muscles and tendons, and especially the inner surface, are distinctly evident through the musculature and skin

Tafel 1, 2, 3.

und die äußere Haut deutlich ab, wie dies Fig. 1 u. 2 und Fig. 34 (Taf. 11) erkennen lassen.

10. (Fig. 3.) **Vorderfußwurzel** (Carpus).
11. (Fig. 3.) **Erbsenbein** (Os pisiforme).
12. (Fig. 3.) **Vordermittelfuß** (Metacarpus).
13. (Fig. 3.) **Vorderzehen** (Phalanges manus).

Wie Fig. 1 u. 2 zeigen, sind die unter 10—13 erwähnten Teile z. T. von Sehnen und Bändern bedeckt, z. T. bleiben sie aber auch frei, und diese freiliegenden Teile treten, ebenso wie die Sehnen plastisch m. o. w. deutlich durch die äußere Haut hervor; die einzelnen Abschnitte des Vorderfußes sind beim lebenden Tiere deutlich erkennbar; die Fig. 1 u. 2 demonstrieren außerdem die Größenverhältnisse der einzelnen Teile des Fußes zueinander, ihre Stellungsverhältnisse, die Plastik der Fußgelenke usw. (cf. auch Fig. 30, 31, 34 u. 35 auf Taf. 11).

14. (Fig. 3.) Das **Brustbein** (Sternum), das sich z. T., ebenso wie

14″. (Fig. 3.) der **Schaufelknorpel** (Cartilago xiphoidea) durch die Muskulatur und die äußere Haut fühlen läßt.

15. (Fig. 3.) Knöchernes **Becken** (Ossa pelvis).
16. (Fig. 3.) **Hüfthöcker,** äußerer Darmbeinwinkel; er tritt in Form einer langgezogenen, gewulsteten Erhöhung sowohl durch die Muskulatur (Fig. 2), als auch die äußere Haut (Fig. 1) hervor.

16′. (Fig. 3.) **Darmbeinhöcker,** innerer Darmbeinwinkel; er modelliert sich i. d. R. auch durch die Muskulatur und die äußere Haut, aber bedeutend weniger als der vorige.

17. (Fig. 3.) **Sitzbeinhöcker,** Sitzknorren (Tuber ischiadicum), der sich in Form einer flachrundlichen Erhöhung beim lebenden Tiere markiert.
18. (Fig. 3.) Das **Oberschenkelbein** (Os femoris) ist vollständig von Muskeln umlagert; nur
19. (Fig. 3.) der **große Umdreher,** großer Rollhügel (Trochanter major), führt zu einer flachrundlichen Erhöhung der Muskulatur (Fig. 2) und der äußeren Haut (Fig. 1) und modelliert sich so durch diese hindurch.
20. (Fig. 2 u. 3.) Die **Kniescheibe** (Patella), die sich ebenfalls deutlich durch die Muskulatur und die äußere Haut erkennen läßt.

Planches 1, 2, 3.

peau et les muscles, comme l'indiquent les fig. 1 et 2 et la fig. 34 (pl. 11).

10. (Fig. 3.) *Carpe.*
11. (Fig. 3.) *Pisiforme* ou sus-carpien.
12. (Fig. 3.) *Métacarpe* ou os du canon.
13. (Fig. 3.) *Phalanges* (Phalanges manus). Les parties mentionnées de 10 à 13 sont, comme l'indiquent les figures 1 et 2, ou recouvertes de tendons et de ligaments ou situées directement sous la peau, sous laquelle elles sont, ainsi que les tendons, nettement perceptibles. Les différentes parties du pied antérieur sont facilement reconnaissables sur l'animal vivant. fig. 1 et 2 démontrent en outre la longueur proportionelle des différentes parties, les différentes positions du pied et la plastique de ses articulations (voir aussi les figures 30, 31, 34 et 35, pl. 11).

14. (Fig. 3.) *Sternum.* Cet os, ainsi que

14″. (Fig. 3.) le *Cartilage xiphoïde,* peuvent être palpés à travers les muscles et la peau.

15. (Fig. 3.) *Coxaux* ou os du bassin.
16. (Fig. 3.) *L'Angle de la hanche* (angle externe; épine iliaque antérieure et supérieure) ressort sous la peau (fig. 1) et sous les muscles (fig. 2) sous forme d'une élévation arrondie et allongée.

16′. (Fig. 3.) *L'Angle de la croupe* (angle interne; épine iliaque postérieure et supérieure) se dessine généralement sous la peau et les muscles, mais beaucoup moins que le précédent.

17. (Fig. 3.) *Tubérosité ischiatique.* Elle se dessine sur l'animal vivant sous forme de mamelon aplati.

18. (Fig. 3.) Le *Fémur* ou os de la cuisse est entièrement entouré de muscles; seul
19. (Fig. 3.) le *Trochanter* se dessine sous la peau (fig. 1) et à travers les muscles (fig. 2).

20. (Fig. 2 et 3.) La *Rotule* est également distinctement reconnaissable sous la peau et à travers les muscles. La position de la rotule change

Plates 1, 2, 3.

as may be seen from fig. 1 and 2 and fig. 34 (plate 11).

10. (Fig. 3.) *Carpus.*
11. (Fig. 3.) *Pisiform bone* (Os pisiforme).
12. (Fig. 3.) *Metacarpus.*
13. (Fig. 3.) *Phalanges manus.*

As fig. 1 and 2 show, the parts mentioned under 10—13 are partly covered by tendons and ligaments, partly free, and these uncovered parts as well as the tendons are more or less clearly modelled through the skin; the separate segments of the limb below the fore-arm are clearly recognisable in the living animal. Fig. 1 and 2 demonstrate also the relative sizes of the various parts, their relative positions, the form of the joints &c. (cf. also fig. 30, 31, 34 and 35 on plate 11).

14. (Fig. 3.) Sternum, which partly, as well as

14″. (Fig. 3.) the *xiphoid cartilage* (cartilago xiphoidea), may be felt through the muscles and skin.

15. (Fig. 3.) *Pelvic bones* (ossa pelvis).
16. (Fig. 3.) *Point of the hip,* external angle of the ilium, which is recognisable through the musculature (fig. 2) and skin (fig. 1) as an elongated, tubercular eminence.

16′. (Fig. 3.) *Point of the croup,* internal angle of the ilium, is also usually modelled through the musculature and skin, but much less prominently than the preceding.

17. (Fig. 3.) *Point of the buttock* ischial tuberosity (tuber ossis ischii), which produces a rounded flattened eminence in the living animal.

18. (Fig. 3.) The *thigh bone* (femur), which is entirely surrounded by muscles; only
19. (Fig. 3.) the *great trochanter* (trochanter major) produces a moderately rounded elevation of the musculature (fig. 2) and the skin (fig. 1) and is so modelled through these.

20. (Fig. 2 and 3.) The *knee-cap* (patella), which is also clearly recognisable through the musculature and skin.

Tafel 1, 2, 3.

Die Lage und Stellung der Kniescheibe wechseln, je nachdem das Kniegelenk im gebeugten oder gestreckten Zustande sich befindet. Bei Beugung des Gelenkes gleitet die Kniescheibe auf der Kniescheibenrolle des Oberschenkelbeins abwärts (Fig. 61 auf Taf. 16 und Fig. 57 u. 59 auf Taf. 15), während sie bei Streckung des Gelenkes aufwärts (beckenwärts) gleitet und schließlich bei dem gestreckten Gelenke, also z. B. bei belastetem Fuße, auf dem inneren (medialen) Kamme der Kniescheibenrolle hakt (Fig. 60, 62 u. 63 auf Taf. 16).

21. (Fig. 3.) Das bis auf die innere Fläche ganz von Muskeln umlagerte **Schienbein** (Tibia). Von ihm modelliert sich deutlich die innere Fläche (vergl. Fig. 1 u. 2), die zudem von einer ebenfalls beim lebenden Tiere plastisch deutlich hervortretenden Vene gekreuzt wird. Vom Schienbein hebt sich außerdem sein

21′. (Fig. 3.) **äußerer Knorren** durch die ihn bedeckende Muskulatur (Fig. 2) und die äußere Haut (Fig. 1) ab und bildet dadurch einen wichtigen Orientierungspunkt für den Künstler.

22. (Fig. 3.) **Sprunggelenk** (Tarsus).

23. (Fig. 3.) **Wadenbein** (Fibula).

24. (Fig. 3.) **Fersenbeinhöcker** (Tuber calcanei).

25. (Fig. 3.) **Mittelfuß** (Metatarsus).

26. (Fig. 3.) **Zehen** (Phalanges pedis). Die mit 22, 24, 25 u. 26 bezeichneten Teile sind nur unvollständig von Sehnen und Bändern bedeckt (Fig. 2) und modellieren sich infolgedessen m. o. w. durch die äußere Haut, wie dies Fig. 1 erkennen läßt; besonders gilt dies von dem die Ferse bildenden **Fersenbeinhöcker** (Fig. 3$_{24}$), der eine nach oben vorspringende, sich deutlich abhebende Erhöhung bildet. Auch zeigen die Abbildungen, wie die Fußgelenke und die Sehnen sich modellieren (vergl. auch Fig. 44, 45, 49, 50).

Das mit 23 bezeichnete **Wadenbein** ist ganz von Muskeln umlagert; nur sein oberes, etwas aufgetriebenes Ende (Wadenbeinköpfchen) läßt sich durch das Gefühl und bisweilen auch mit dem Gesichte durch die äußere Haut feststellen.

Planches 1, 2, 3.

selon l'état de flexion du genou. Quand l'articulation est fléchie, la rotule glisse sur le bas de la trochlée du fémur (fig. 61 pl. 16 et fig. 57 et 59 pl. 15), alors qu'elle glisse vers le haut de la trochlée en cas d'extension. Quand l'articulation est maintenue en extension, le pied étant en appui et supportant le poids du corps, la rotule reste accrochée sur la lèvre interne (médiane) de la trochlée (fig. 60, 62 et 63 pl. 16).

21. (Fig. 3.) *Tibia* ou os de la jambe. Cet os est entouré de muscles à l'exception de sa face interne. Celle-ci (fig. 1 et 2) se dessine nettement sur l'animal vivant et est en outre traversée par une veine qui ressort plastiquement.

21′. (Fig. 3.) La *Tubérosité externe* du tibia se dessine nettement sous les muscles (fig. 2) et la peau (fig. 1) et forme de la sorte un important point d'orientation pour l'artiste.

22. (Fig. 3.) *Tarse.*

23. (Fig. 3.) *Péroné.*

24. (Fig. 3.) Extrémité supérieure ou *Sommet du calcanéum.*

25. (Fig. 3.) *Métatarse.*

26. (Fig. 3.) *Phalanges.* Les parties mentionnées sous 22, 24, 25 et 26 ne sont qu'incomplètement couvertes de tendons et de ligaments (Fig. 2) et se dessinent en conséquence plus ou moins nettement sous la peau, comme l'indique la fig. 1. Il en est ainsi en particulier du *sommet du calcanéum* (fig. 3$_{24}$) qui forme la base de la pointe du jarret par une saillie nettement proéminente. Les figures (voir aussi fig. 44, 45, 49 et 50) indiquent également le dessin des articulations et des tendons du pied.

Le *Péroné* indiqué sous 23 est entièrement recouvert de muscles; sa tête seule, formée par l'extrémité supérieure élargie, peut être reconnue sous la peau par le toucher et parfois par la vue.

Plates 1, 2, 3.

The position and relations of the knee-cap vary according to whether the stifle-joint is in the flexed or extended state. During flexion of the joint the patella glides downward on the patellar surface (trochlea) of the femur (fig. 61 on plate 16 and fig. 57 and 59 on plate 15), while during extension of the joint it glides upward (i. e., toward the pelvis), and finally, when the joint is extended, as for example when the weight is put on the foot, it hooks over the inner ridge of the trochlea (fig. 60, 62 and 63 on plate 16).

21. (Fig. 3.) The *shin-bone* (tibia), which is entirely surrounded by muscles except on its inner surface. The latter is clearly modelled (cf. fig. 1 and 2), as well as a vein, quite prominent in the living animal, which crosses it. Of the tibia, furthermore, one sees the prominent contour of

21′. (Fig. 3.) the *external condyle* through its muscular covering (fig. 2) and the skin (fig. 1): it forms in consequence an important point of orientation for the artist.

22. (Fig. 3.) *Hock* (tarsus).

23. (Fig. 3.) *Fibula.*

24. (Fig. 3.) *Point of the hock* (tuber calcanei).

25. (Fig. 3.) *Cannon* (metatarsus).

26. (Fig. 3.) *Phalanges pedis.* The parts marked 22, 24, 25 and 26 are only partially covered by tendons and ligaments (fig. 2) and are in consequence more or less clearly modelled through the skin as may be seen from fig. 1; this is especially true of the *tuber calcanei* (fig. 3$_{24}$) which forms the point of the hock, a very distinct prominence directed upward. The illustrations also indicate the contour of the joints of the foot and the tendons (cf. also fig. 44, 45, 49, 50).

The *fibula* (23) is entirely surrounded by muscles; only its upper, slightly enlarged, end (head) may be felt and at times seen by the observer.

Tafel 4.

27. (Fig. 3.) **innerer Umdreher** (Trochanter minor) und
28. (Fig. 3.) **äußerer Umdreher** (Trochanter tertius) des Oberschenkelbeins. Der letztere läßt sich mit dem tastenden Finger feststellen. An ihm endet der Muskel o″ (Fig. 2).

Planche 4.

27. (Fig. 3.) *Trochantin* et
28. (Fig. 3.) *Troisième trochanter* du fémur. Ce dernier peut être reconnu par le toucher. Il sert de point d'insertion au muscle o″ (fig. 2).

Plate 4.

27. (Fig. 3.) *Internal trochanter* (trochanter minor) and
28. (Fig. 3.) *external trochanter* (trochanter tertius) of the femur. The latter may be recognised by palpation. On it ends the muscle o″ (fig. 2).

Tafel 4. Vorderansichten des Pferdes.

Fig. 4. **Vorderansicht des lebenden Pferdes.**
Fig. 5. **Oberflächliche Muskulatur,** von vorn gesehen.
Fig. 6. **Skelett,** von vorn gesehen.

Die in Fig. 4—6 gebrauchten Bezeichnungen beziehen sich auf dieselben Teile, wie in Fig. 1—3 auf Tafel 1—3.

a. (Fig. 5.) **Kappenmuskel,** s. S. 1.
c, c. (Fig. 5.) **Kopfnicker** (M. cleidomastoideus), s. S. 1.
d. (Fig. 5.) **Brustkiefermuskel** (M. sternomandibularis), s. S. 2.
f. f′. (Fig. 5.) **Langer und äußerer Strecker des Unterarmes,** s. S. 2.
g. (Fig. 5.) **Vorderer Teil** (Schlüsselbeinportion) **des oberflächlichen Brustmuskels** (M. pectoralis major), s. S. 3.
g′. (Fig. 5.) **Hinterer Teil** (Brustbeinportion) **des oberflächlichen Brustmuskels** (M. pectoralis major); er entspringt vom Brustbein bis zum 6. Rippenknorpel, verläuft nach außen und unten über die innere Fläche des Ellbogengelenkes hinweg und geht alsbald in die Unterarmfascie über; er ist von vorn nur zum kleineren Teile zu übersehen, aber gerade dieser Teil modelliert sich deutlich, wie dies Fig. 4 erkennen läßt, beim lebenden Pferde. Im übrigen ist er ganz zu überschauen bei dem auf dem Rücken liegenden Tiere (g′ in Fig. 16 auf Taf. 8).
Wirk. Er ist Einwärtsführer des Schenkels und Spanner der Unterarmfascie.
h′. **Schulterportion des tiefen Brustmuskels** (s. S. 4).

Planche 4. Cheval vu de face.

Fig. 4. **Cheval vu de face.**
Fig. 5. **Muscles superficiels,** vus de face.
Fig. 6. **Squelette,** vu de face.

Les désignations employées pour les figures 4 à 6 se rapportent aux mêmes parties des figures 1 à 3, planches 1 à 3.

a. (Fig. 5.) *Trapèze* (voir p. 1).
c, c. (Fig. 5.) *Mastoïdo-huméral et omo-trachélien* (voir p. 1).
d. (Fig. 5.) *Sterno-céphalique* (voir p. 2).
f, f′. (Fig. 5.) *Long anconé et anconé externe* (voir p. 2).
g. (Fig. 5.) *Pectoral descendant* (voir p. 3).
g′. (Fig. 5.) Le *Pectoral transverse* (sterno-aponévrotique; portion postérieure du commun au bras et à l'avant-bras; portion postérieure du pectoral superficiel) part du sternum jusqu'au sixième cartilage costal, se dirige en avant et en bas sur la face interne de l'articulation du coude et se termine sur l'aponévrose antibrachiale. Il n'est que très peu visible de face, mais justement cette partie ressort nettement sur le cheval vivant, comme l'indique la fig. 4. Il est visible en entier quand le cheval est couché sur le dos (g′ fig. 16 pl. 8).
Usages. Le muscle est adducteur du membre antérieur et tend l'aponévrose antibrachiale.
h′. *Pectoral ascendant* (voir p. 4).

Plate 4. Front views of the Horse.

Fig. 4. **Front view of the living horse.**
Fig. 5. **Superficial muscles,** seen from in front.
Fig. 6. **Skeleton,** seen from in front.

The notation used in fig. 4—6 refers to the same parts as in fig. 1—3 on plates 1—3.

a. (Fig. 5.) *Trapezius,* vide page 1.
c, c. (Fig. 5.) *Mastoido-humeralis* (M. cleidomastoideus), vide page 1.
d. (Fig. 5.) *Sterno-cephalic muscle* (M. sternomandibularis), vide page 2.
f, f′. (Fig. 5.) *Long and external head of the triceps,* vide page 2.
g. (Fig. 5.) *Anterior* (clavicular) *part of the superficial pectoral muscle* (M. pectoralis major), vide page 3.
g′. (Fig. 5.) *Posterior* (sternal) *part of the superficial pectoral muscle* (M. pectoralis major); it arises from the breast-bone as far as the 6th costal cartilage, passes outward and downward over the inner surface of the elbow-joint, and ends just below the latter on the fascia of the fore-arm; only a small part of it is visible from in front, but this part is clearly modelled in the living animal, as fig. 4 shows. The entire muscle may be seen when the subject is lying on its back (g′ in fig. 16 on plate 8.)
Action. It is an adductor of the limb and a tensor of the fascia of the fore-arm.
h′. *Scapular part of the deep pectoral muscle* (vide page 4).

Tafel 4.

v. (Fig. 5.) Dieser Muskel wird in der Veterinär-Anatomie als **Halshautmuskel** bezeichnet. Er entspringt als ein relativ kräftiger Muskel von der Brustbeinspitze bezw. vom Habichtsknorpel (14′), verläuft dann, indem er sich verbreitert und erheblich dünner wird, nach oben (kopfwärts) und etwas nach außen, um sich allmählich zu verlieren. Er hebt sich, wie Fig. 4 zeigt, bei zarthäutigen Tieren durch die äußere Haut hindurch ab.

z. **Oberer (vorderer) Grätenmuskel.** Er liegt in der gleichnamigen Grätengrube (s. auch z in Fig. 2 S. 7 und in Fig. 13 auf Taf. 7).

1. (Fig. 6.) **Schulterblatt** (s. S. 9).

1′. (Fig. 6.) **Schulterblattknorpel** (s. S. 9).

2. (Fig. 4—6.) **Schulterblattgräte** (s. S. 9).

4. (Fig. 6.) **Oberarmbein** (s. S. 9).

4′. (Fig. 6.) **Der äußere Knorren des Oberarmbeins** (s. S. 9).

5. (Fig. 5 u. 6.) **Äußerer Muskelfortsatz des Oberarmbeins** (s. S. 9).

6. (Fig. 4—6.) **Der Umdreher des Oberarmbeins** (s. S. 9).

9. (Fig. 6). **Speiche** (s. S. 9).

10. (Fig. 6.) **Vorderfußwurzel** (s. S. 10).

12. (Fig. 6.) **Vordermittelfuß** (s. S. 10).

13. (Fig. 6.) **Vorderzehenglieder** (s. S. 10.)

14. (Fig. 6.) **Brustbein** (s. S. 10).

14′. (Fig. 4—6.) **Brustbeinspitze,** bezw. **Habichtsknorpel;** sie ist stets durch die äußere Haut zu fühlen und hebt sich außerdem m. o. w. plastisch ab, wie dies Fig. 4 erkennen läßt.

29. (Fig. 5.) **Schulterzungenbeinmuskel** (M. omohyoideus) und

30. (Fig. 5.) **Brustzungenbeinmuskel** (M. sternohyoideus). Beide Muskeln bilden zusammen eine Muskelplatte, die erst nahe dem Kehlgang zwischen beiden Brustkiefermuskeln (d) an die Haut tritt und eine plastische Bedeutung erlangt.

31. (Fig. 5.) **Drosselvene** (s. S. 2).

32. (Fig. 5.) **Hautvene** (s. S. 47).

1. R. (Fig. 6.) **1. Rippe.**

Planche 4.

v. (Fig. 5.) Ce muscle est désigné en anatomie vétérinaire sous le nom de *faisceau sternal du peaussier du cou.* Ce muscle relativement puissant prend son origine sur la pointe du sternum (prolongement trachélien du sternum [14′]), remonte vers la tête en s'élargissant et et en s'amincissant, s'écarte un peu en dehors et se perd peu à peu. Il se dessine nettement sous la peau des animaux à peau fine, comme l'indique la figure 4.

z. Le *Sus-épineux* est situé dans la fosse sus-épineuse (voir z, fig. 2, p. 7 et fig. 13, pl. 7).

1. (Fig. 6.) *Scapulum* (voir p. 9).

1′. (Fig. 6.) *Cartilage de prolongement du scapulum* (voir p. 9).

2. (Fig. 4—6.) *Épine du scapulum* (voir p. 9).

4. (Fig. 6.) *Humérus* (voir p. 9).

4′. (Fig. 6.) *Condyle externe de l'humérus* (voir p. 9).

5. (Fig. 5 et 6.) *Trochiter* de l'humérus (voir p. 9).

6. (Fig. 6.) *Crête deltoïdienne* de l'humérus (voir p. 9).

9. (Fig. 6.) *Radius* (voir p. 9).

10. (Fig. 6.) *Carpe* (voir p. 10).

12. (Fig. 6.) *Métacarpe* ou canon antérieur (voir p. 10).

13. (Fig. 6.) *Phalanges antérieures* (voir p. 10).

14. (Fig. 6.) *Sternum* (voir p. 10).

14′. (Fig. 4—6.) *Prolongement trachélien du sternum.* Il est toujours perceptiple sous la peau et ressort plus ou moins plastiquement comme l'indique la figure 4.

29. (Fig. 5.) L'*Omo - hyoïdien* (scapulo - hyoïdien; sous-scapulo-hyoïdien; M. omo-hyoideus) et

30. (Fig. 5.) le *Sterno-hyoïdien* (M. sterno-hyoideus) forment ensemble une plaque musculaire, qui n'est directement située sous la peau que vers la gorge où elle parait entre les deux sterno-céphaliques (d) et prend de l'importance au point de vue plastique.

31. (Fig. 5.) *Veine jugulaire* (voir p. 2).

32. (Fig. 5.) *Veine sous-cutanée* (voir p. 47).

1. R. (Fig. 6.) **1.** *côte.*

Plate 4.

v. (Fig. 5.) This muscle is termed in Veterinary Anatomy the *cervical subcutaneous muscle* (cervical panniculus). It is a fairly strong muscle which arises from the point of the breast-bone or cariniform cartilage (14′), runs then upward (toward the head) and somewhat outward, becomes broader and much thinner and is gradually lost. It is recognisable through the skin in thin-skinned subjects, as fig. 4 shows.

z. *Supraspinatus muscle,* (which lies in the fossa of like name, vide also z in fig. 2, page 7 and in fig. 13 on plate 7).

1. (Fig. 6.) *Scapula* (shoulder-blade) (vide pag. 9).

1′. (Fig. 6.) *Scapular cartilage* (vide page 9).

2. (Fig. 4—6.) *Scapular spine* (vide page 9.)

4. (Fig. 6.) *Humerus* (arm-bone) (vide page 9).

4′. (Fig. 6.) *External epicondyle of the humerus* (vide page 9).

5. (Fig. 5 and 6.) *External tuberosity of the humerus* (vide page 9).

6. (Fig. 4—6.) *Deltoid tuberosity of the humerus* (vide page 9).

9. (Fig. 6.) *Radius* (vide page 9).

10. (Fig. 6.) *Carpus* (vide page 10).

12. (Fig. 6.) *Metacarpus* (vide page 10).

13. (Fig. 6.) *Phalanges of anterior digit* (vide page 10).

14. (Fig. 6.) *Breast-bone* (sternum) (vide page 10).

14′. (Fig. 4—6.) *Point of the breast-bone* or *cariniform cartilage;* it may always be felt through the skin and its contour is also more or less evident as may be seen from fig. 4.

29. (Fig. 5.) *Omo-hyoid muscle* (M. omohyoideus) and

30. (Fig. 5.) *Sterno-hyoid muscle* (M. sternohyoideus). These two muscles together form a muscular layer which comes to the surface only between the two sterno-cephalic muscles (d) near the submaxillary space and thus has a contour value.

31. (Fig. 5.) *Jugular vein* (vide page 2).

32. (Fig. 5.) *Cutaneous vein* (vide page 47).

1. R. (Fig. 6.) 1. *rib.*

Tafel 5. Ansichten des Pferdes von hinten.

Fig. 7. **Ansicht des lebenden Pferdes,** von hinten gesehen.
Fig. 8. **Muskulatur,** von hinten gesehen.
Fig. 9. **Skelett,** von hinten gesehen.

Die in Fig. 7—9 gebrauchten Bezeichnungen beziehen sich auf dieselben anatomischen Teile, wie in Fig. 1—3 (s. S. 1).

1. S. (Fig. 9.) **1. Schwanzwirbel.**

16. S. (Fig. 9.) **16. Schwanzwirbel.**

K. (Fig. 9.) **Kreuzbein** (s. S. 8).

a. (Fig. 8.) Innere **Endsehne des vorderen Unterschenkelmuskels** (M. tibialis anterior) (s. S. 51).

d. (Fig. 8.) Der **seitliche Zehenstrecker** (M. extensor digitorum pedis lateralis) ist ein plattrundlicher, relativ schmaler Muskel, der fast genau in der Mitte der äußeren Seite des Unterschenkels direkt unter der äußeren Haut liegt und sich, besonders bei zarthäutigen und edlen Tieren, durch diese hindurch modelliert (cf. Fig. 1), so daß er durch 2 Längsfurchen von der Umgebung abgegrenzt wird; besonders deutlich tritt seine Sehne dicht über dem Sprunggelenk, und auch unterhalb von ihm, am Mittelfuße hervor. Der Muskel entspringt am äußeren Seitenband des Oberschenkel-Schienbeingelenkes und verwandelt sich etwa handbreit über dem Sprunggelenk in eine rundliche Sehne, die über die äußere Fläche des Sprunggelenkes, wo sie durch dicke Bandmassen verdeckt wird, an den Mittelfuß tritt, hier durch ein Querband in der Lage erhalten wird und sich spitzwinkelig mit der Sehne des langen Zehenstreckers vereinigt.

Wirk. Er streckt mit dem langen Zehenstrecker die Zehengelenke (Textb. S. 167).

e. (Fig. 8.) **Tiefer Zehenbeuger** (M. flexor digitorum profundus) (s. S. 52).

Planche 5. Cheval vu par derrière.

Fig. 7. **Cheval,** vu par derrière.
Fig. 8. **Muscles,** vus par derrière.
Fig. 9. **Squelette,** vu par derrière.

Les désignations employées pour les figures 7 à 9 se rapportent aux parties anatomiques des figures 1 à 3 (voir p. 1) portant les mêmes chiffres.

1. S. (Fig. 9.) *Première vertèbre caudale.*

16. S. (Fig.) *Seixième vertèbre caudale.*

K. (Fig. 9.) *Sacrum* (voir p. 8).

a. (Fig. 8.) Branche interne du *tendon d'insertion du tibial antérieur* (voir p. 51).

d. (Fig. 8.) L'*Extenseur latéral des phalanges* (péronéo-préphalangien; M. peroneus brevis (?)) est un muscle plat et demi-rond, relativement faible; il est situé au milieu du côté externe de la jambe, directement sous la peau, sous laquelle il se dessine nettement (voir fig. 1) surtout chez les animaux de race ou à peau fine; il est alors séparé des parties environnantes par deux sillons longitudinaux. Son tendon est également très perceptible au-dessus et au-dessous du jarret, sur le canon. Le muscle prend son origine sur le ligament fémoro-tibial externe. A une largeur de main au-dessus du jarret le muscle devient tendon; celui-ci passe sur la face externe du jarret, où il est couvert par de grosses masses ligamenteuses, vers le métatarse, il est maintenu par un anneau et s'unit au tendon de l'extenseur antérieur en un angle pointu.

Usages. Il étend les phalanges en commun avec l'extenseur antérieur.

e. (Fig. 8.) *Fléchisseur externe ou péronéal des phalanges* (fléchisseur perforant; long fléchisseur du gros orteil réuni au tibial postérieur; tibiopéronéo-phalangien; M. flexor hallucis longus et tibialis posterior), (voir p. 52).

Plate 5. Rear views of the horse.

Fig. 7. **View of the living horse,** seen from behind.
Fig. 8. **Muscles,** seen from behind.
Fig. 9. **Skeleton,** seen from behind.

The notations used in fig. 7—9 refer to the same anatomical structures as in fig. 1—3 (vide page 1).

1. S. (Fig. 9.) 1st caudal vertebra.

16. S. (Fig. 9.) 16th caudal vertebra.

K. (Fig. 9.) Sacrum (vide page 8).

a. (Fig. 8.) Inner *terminal tendon of anterior tibial muscle.* (M. tibialis anterior) (vide page 51).

d. (Fig. 8.) The *lateral digital extensor* (M. extensor digitorum lateralis) is a flat, rounded, comparatively narrow muscle which lies directly under the skin almost exactly in the middle of the outer surface of the leg. It is modelled through the skin (cf. fig. 1), especially in thin-skinned and well-bred animals, and is marked off from its surrounding by two longitudinal furrows; its tendon is seen particularly clearly just above the hock-joint and also below it on the cannon. The muscle arises on the external lateral ligament of the stifle-joint and becomes continuous about a handsbreadth above the hock-joint with a round tendon which passes over the outer surface of the hock, where it is concealed by a thick ligamentous mass to the cannon; here it is held in place by a transverse band and unites at acute angle with the tendon of the long extensor.

Action. With the long extensor it extends the digital joints.

e. (Fig. 8.) *Deep digital flexor* (M. flexor digitorum profundus) (vide page 52).

Tafel 5.

e′. (Fig. 8.) **Tiefe Beugesehne** (s. S. 53).

e″. (Fig. 8.) **Hinterer Unterschenkelmuskel** (M. tibialis posterior) (s. S. 53).

Die Ansicht von hinten zeigt, daß die mit e—e″ bezeichneten Muskeln zum Teile, und zwar in der Mitte der hinteren Fläche des Unterschenkels, durch die Achillessehne (f′) und die oberflächliche Beugsehne (g) verdeckt werden, daß sie seitlich von diesen Sehnen aber direkt an der Haut liegen und sich hier m. o. w. deutlich modellieren (vergl. Fig. 7 auf Taf. 5).

f. (Fig. 8.) Endabschnitt der verschmolzenen **Wadenmuskeln** (Mm. gastrocnemii) und f′ (Fig. 8) ihre Sehne, die als **Achillessehne** bezeichnet wird. Beide Wadenmuskeln bilden einen Muskelkörper (30 in Fig. 13 auf Taf. 7), der an der Beugeseite des Kniegelenkes zwischen dem zweiköpfigen Schenkelmuskel und dem halbsehnigen Muskel (Fig. 8 q″ u. r) liegt, am Oberschenkelbein entspringt und zwischen dem oberen und mittleren Drittel des Unterschenkels in die starke Achillessehne ausgeht; diese liegt zunächst auf der oberflächlichen Beugesehne (Fig. 8 g), dann außen neben ihr, dann unter ihr und endet am Fersenbeinhöcker. Die Wadenmuskeln und insbesondere ihre Sehne treten beim lebenden Pferde plastisch durch die äußere Haut hervor, wie dies Fig. 7 auf Taf. 5 erkennen läßt; besonders sei noch hervorgehoben, daß der äußere Wadenmuskel bei der Kontraktion selbst den zweiköpfigen Schenkelmuskel an der betr. Stelle vorzuwölben vermag und so plastisch hervortreten kann. Die Achillessehne modelliert sich gemeinschaftlich mit der oberflächlichen Beugesehne als ein Strang; nur selten läßt eine feine Rinne die Grenze zwischen beiden Sehnen erkennen.

Wirk. Die Wadenmuskeln sind Strecker des Fuß-(Sprung-)Gelenkes (Textb. S. 166).

f″. (Fig. 8.) **Schollenmuskel,** ein dünner, plastisch kaum in Betracht kommender Muskel, der sich in der Achillessehne verliert.

g. (Fig. 8.) **Oberflächliche Beugesehne;** der zu dieser Sehne gehörige, relativ schwache, fast rein

Planche 5.

e′. (Fig. 8.) Tendon fléchisseur profond ou perforant (voir p. 53).

e″. (Fig. 8.) *Le tibial postérieur* (M. tibialis posterior) (p. 53).

La vue par derrière montre que les muscles désignés e à e″ sont en partie recouverts par la corde du jarret ou tendon d'Achille (f′) et le tendon fléchisseur superficiel ou perforè (g) et cela à partir du milieu de la face postérieure de la jambe; qu'ils sont directement sous la peau sur les faces latérales et qu'alors ils se dessinent plus ou moins nettement sous la peau de l'animal vivant (voir fig. 7, pl. 5).

f. (Fig. 8.) Partie terminale du *Gastro-cnémien* (jumeaux de la jambe; bifémoro-calcanéen; M. gastrocnemius) et f′ (fig. 8) leur tendon, nommé ordinairement *corde du jarret* ou *tendon d'Achille.* Les jumeaux de la jambe constituent deux ventres charnus, correspondant au mollet de l'homme; ils forment une masse musculaire (30, fig. 13, pl. 7) située sur la face postérieure du grasset entre le long vaste et le demi-tendineux (fig. 8, q″ et r). Leur origine se trouve au fémur; le tendon commun (tendon d'Achille) a son commencement entre le tiers supérieur et le tiers moyen du tibia. Le tendon d'Achille est situé d'abord sur le tendon perforé (fig. 8 g), puis à côté de lui, puis sous lui; il prend fin au sommet du calcanéum. Les jumeaux de la jambe et principalement leur tendon sont toujours perceptibles à travers la peau du cheval vivant, comme l'indique fig. 7, pl. 5. Il reste à mentionner que le jumeau externe parvient, lorsqu'il se contracte, à faire bomber le long vaste en cet endroit et peut donc être plastiquement important. Le tendon d'Achille se dessine avec le tendon perforé sous forme d'une corde sur laquelle il est rare de voir un léger sillon indiquant la limite entre les deux tendons.

Usages. Les jumeaux de la jambe sont extenseurs du jarret.

f″. (Fig. 8.) Le *soléaire* (péronéo-calcanéen, M. soleus) est un muscle mince, presque sans importance au point de vue plastique. Il se perd dans le tendon d'Achille.

g. (Fig. 8.) *Tendon fléchisseur superficiel* ou *perforé.* Le muscle appartenant à ce tendon

Plate 5.

e′. (Fig. 8.) *Deep flexor tendon* (vide page 53).

e″. (Fig. 8.) *Posterior tibial muscle* (M. tibialis posterior) (vide page 53).

The rear view shows that the muscles marked e—e″ are partly (i. e., in the middle of the posterior surface of the leg) concealed by the tendo Achillis (f′) and the superficial flexor tendon (g), but that laterally from these tendons they lie directly under the skin and are here more or less clearly modelled through it in the living animal (cf. fig. 7 on plate 5).

f. (Fig. 8.) Terminal part of the united *muscles of the calf* (Mm. gastrocnemii), and f′ (fig. 8) their tendon, which is known as the *tendo Achillis.* The two gastrocnemii form a muscular mass (30 in fig. 13 on plate 7) which lies on the flexor surface of the stifle-joint between the biceps femoris and the semitendinosus (fig. 8 q″ and r). They arise on the femur and terminate between the upper and middle third of the leg on the powerful tendo Achillis; the latter lies at first upon the superficial flexor tendon (fig. 8 g), then external to it, then under it, and ends on the point of the hock. The gastrocnemii and especially their tendon are modelled through the skin in the living horse, as may be seen from fig. 7 on plate 5; special attention is directed to the fact that during contraction the external gastrocnemius may cause even the biceps femoris to bulge outward, so that the former becomes evident in the contour of the limb. The tendo Achillis is modelled in common with the superficial flexor tendon as a single cord: only rarely is it possible to recognise a narrow groove which separates the two tendons.

Action. The gastrocnemii extend the hock-joint.

f″. (Fig. 8.) *Soleus,* a thin muscle, scarcely of any importance in regard to contour, which is lost on the tendo Achillis.

g. (Fig. 8.) *Superficial flexor tendon;* the muscle corresponding to this tendon is the weak,

Tafel 5.

sehnige Muskel, der oberflächliche Zehenbeuger (M. flexor digitorum pedis sublimis) ist vollständig von den Wadenmuskeln verdeckt und geht ungefähr zwischen dem oberen und mittleren Drittel des Unterschenkels in seine Sehne (g) aus, die anfangs unter, dann innen neben und schließlich nahe dem Fersenbeinhöcker auf der Achillessehne (f′) liegt und dann über den Fersenbeinhöcker, an den sie durch eine Art Sehnenkappe befestigt ist, an den Mittelfuß tritt. Die Sehne modelliert sich m. o. w. deutlich durch die äußere Haut und zwar am Unterschenkel gemeinschaftlich mit der Achillessehne (s. vorige S.).

Wirk. Der Muskel ist infolge seiner sehnigen Beschaffenheit in erster Linie Spannband; er stellt mit dem 3. Wadenbeinmuskel (s. S. 15) das Knie- und Fußgelenk fest und spannt das Unterschenkelbein fest zwischen beide ein; außerdem ist er Beuger des 1. und 2. Zehengelenkes.

h. (Fig. 8.) **Mittlerer Zwischenknochenmuskel** oder **Fesselbeinbeuger** (M. interosseus medius); er stimmt genau mit dem am Vordermittelfuße überein (s. S. 45).

m. **Langer Zehenbeuger** (s. S. 53).

o. (Fig. 8.) **Spanner der breiten Schenkelbinde** (s. S. 5).

o″. (Fig. 8.) **Großer Gesäßmuskel** (s. S. 6).

p′. (Fig. 8.) **Gesäßfascie** (Fascia glutaea).

q, q′, q″. (Fig. 8.) **Zweiköpfiger Schenkelmuskel** (s. S. 6).

r. (Fig. 8.) **Halbsehniger Muskel** (s. S. 6); durch ihn modelliert sich der in Fig. 7—9 mit 17 bezeichnete Sitzbeinhöcker (Sitzknorren).

s. u. t. (Fig. 8.) **Schwanzmuskeln** (s. S. 7).

v. (Fig. 8.) Der **halbhäutige Muskel** (M. semimembranosus) ist ein dicker, kräftiger Muskel, dessen Anfangsabschnitt nach innen vom halbsehnigen Muskel an der Grenze von der hinteren zur inneren Seite des Oberschenkels und Beckens liegt. Der Muskel reicht fast bis zu den letzten Kreuz- und ersten Schwanzwirbeln, an denen er sehnig entspringt, in die Höhe und wendet sich am Oberschenkel ganz

Planche 5.

(*fléchisseur superficiel des phalanges,* fléchisseur perforé; perforé; fémoro-phalangien; planto-perforé; M. plantaris et flexor digitorum brevis) est relativement faible et presqu'entièrement tendineux. Il est complètement recouvert par les jumeaux de la jambe. Le tendon (g) se dégage entre le tiers supérieur et le tiers moyen du tibia et se place d'abord sous le tendon d'Achille, puis à côté de lui. Près du sommet du calcanéum le tendon recouvre le tendon d'Achille (f′), gagne le sommet du calcanéum, où il est fixé par une sorte de calotte, pour se prolonger sur le métatarse. Le tendon est plus ou moins nettement perceptible sous la peau, en commun avec le tendon d'Achille, au-dessus du jarret (voir p. 15).

Usages. Par suite de sa constitution tendineuse, ce muscle est en première ligne une *corde de tension;* il fixe avec la corde fémorométatarsienne (voir p. 15) les articulations du grasset et du jarret, fixe le tibia entre les deux; il fléchit en outre les deux premières articulations phalangiennes.

h. (Fig. 8.) Le *Ligament suspenseur du boulet* correspond exactement à celui du membre antérieur (voir p. 45).

m. Le *fléchisseur interne ou tibial des phalanges* (v. p. 53).

o. (Fig. 8.) *Tenseur du fascia lata* (voir p. 5).

o″. (Fig. 8.) *Fessier superficiel* (voir p. 6).

p′. (Fig. 8.) *Aponévrose fessière.*

q, q′, q″. (Fig. 8.) *Long vaste* (voir p. 6).

r. (Fig. 8.) *Demi-tendineux* (voir p. 6). La tubérosité ischiatique ou pointe de la fesse, désignée par le chiffre 17 sur les figures 7 à 9 se dessine à travers le muscle.

s. et t. (Fig. 8.) *Muscles coccygiens* (voir p. 7).

v. (Fig. 8.) Le *Demi-membraneux* (ischio-tibial-interne; M. semi-membranosus) est un gros muscle puissant qui prend son origine à l'intérieur du demi-tendineux à la limite entre la face postérieure et la face interne du fémur et du coxal. Il s'étend des dernières vertèbres sacrées et des premières vertèbres caudales, auxquelles il est attaché par des tendons, vers en haut, passe entièrement sur la face interne

Plate 5.

almost entirely tendinous superficial digital flexor (M. flexor digitorum sublimis), which is completely concealed by the muscles of the calf. It becomes continuous between the upper and middle third of the leg with its tendon (g), which lies at first under, then internal to, and finally, near the point of the hock, upon the tendo Achillis (f′); it then passes over the point of the hock, to which it is attached as a sort of tendinous cap, and reaches the cannon. The tendon is modelled more or less clearly through the skin — on the leg in common with the tendo Achillis (cf. preceding page).

Action. In consequence of its tendinous character the muscle acts chiefly as a brace; with the peroneus tertius (vide page 15) it fixes the stifle and hock joints, and braces the leg between the two; it is also a flexor of the 1st and 2nd digital joints.

h. (Fig. 8.) *Middle interosseous muscle* or suspensory ligament (M. interosseous medius), which agrees exactly with that of the forelimb (vide page 45).

m. *Long flexor of the digit* (v. p. 53).

o. (Fig. 8.) *Tensor of the fascia lata* (vide page 5).

o″. (Fig. 8.) *Great gluteal muscle* (vide page 6).

p′. (Fig. 8.) *Gluteal fascia* (Fascia glutaea).

q, q′, q″. (Fig. 8.) *Biceps femoris muscle* (vide page 6).

r. (Fig. 8.) *Semitendinosus muscle* (vide page 6); through it is modelled the tuberosity of the ischium (17 in fig. 7—9).

s. and t. (Fig. 8.) *Muscles of the tail* (vide page 7).

v. (Fig. 8.) The *semimembranosus* (M. semimembranosus) is a thick powerful muscle, the initial part of which lies internal to the semitendinosus, on the boundary between the posterior and inner side of the thigh and pelvis. The muscle extends upward almost to the last sacral and first caudal vertebrae, from which it has a tendinous origin and passes to the inner surface of the thigh under the gracilis muscle

Tafel 5.

an dessen innere Seite, indem er unter den mit w bezeichneten M. gracilis tritt; er endet am inneren Knopffortsatz des Oberschenkel- und Schienbeins. Der Muskel modelliert sich, wie dies auch Fig. 7 erkennen läßt, beim Pferde i. d. R. durch die äußere Haut; zwischen ihm und dem halbsehnigen Muskel findet sich meist eine deutliche Grenzfurche, so daß er gegen diesen, d. h. nach hinten und außen, deutlich abgegrenzt ist, während er sich gegen den M. gracilis nur ganz undeutlich abhebt. Durch den Muskel modelliert sich in Form einer verschwommenen Erhöhung der in Fig. 7—9 mit 17 bezeichnete Sitzbeinhöcker.

Wirk. Der Muskel wirkt i. d. R. gemeinschaftlich mit dem zweiköpfigen Schenkelmuskel (S. 6) und dem halbsehnigen Muskel (S. 6). Alle drei sind die kräftigsten Rückwärtsführer des freien Schenkels und bei festgestelltem Hinterbein die kräftigsten Erheber des Vorderteils auf das Hinterteil und die nachdrücklichsten Vortreiber des Körpers (Textb. S. 154).

w. (Fig. 8.) Der **schlanke Muskel** (M. gracilis) ist bei den Haustieren und insbesondere auch beim Pferde (im Gegensatze zum Menschen) ein breiter, platter Muskel, der direkt unter der äußeren Haut an der inneren Seite des Oberschenkels liegt; er entspringt an der Beckenfuge und geht nahe dem Kniegelenk in eine breite Sehne oder Fascie über, die mit der Unterschenkelfascie verschmilzt. Der Muskel modelliert sich bei der Ansicht von hinten beim lebenden Tiere stets m. o. w. deutlich; namentlich springt deutlich die Übergangsstelle des Muskels in seine Sehne hervor, so daß beide, besonders bei Kontraktion des Muskels, geradezu einen stumpfen Winkel bilden, wie dies Fig. 7 sehr deutlich zeigt. Weiterhin markiert sich die hintere Partie des Muskels, während seine Grenze gegen den in Fig. 8 mit v bezeichneten halbhäutigen Muskel beim lebenden Tiere für das beobachtende Auge nur undeutlich hervortritt.

Wirk. Er ist Einwärtszieher des Schenkels (Textb. S. 161).

15. (Fig. 9.) Knöchernes **Becken.**

16. (Fig. 7—9.) **Hüfthöcker** (s. S. 10).

16′. (Fig. 9.) **Darmbeinhöcker** (s. S. 10).

Planche 5.

du fémur sous le droit interne (w) et prend fin sur le condyle interne du fémur. Le muscle se dessine d'ordinaire sous la peau du cheval vivant, comme l'indique aussi la fig. 7. Un sillon nettement marqué sépare le demi-membraneux du demi-tendineux, donc en arrière et en dehors; le muscle n'est par contre que peu nettement séparé du droit interne. La tubérosité ischiatique se dessine à travers le muscle sous forme d'un mamelon aplati (fig. 7 à 9 17.)

Usages. Le muscle agit d'ordinaire en commun avec le long vaste (p. 6) et le demi-tendineux (p. 6). Les trois ramènent vigoureusement la cuisse en arrière, quand elle est libre et relèvent l'avant-main sur l'arrière-main quand le membre postérieur est fixé. Ils lancent le plus efficacement le corps en avant.

w. (Fig. 8.) *Droit interne* (grêle interne; court adducteur de la jambe; sous-pubio-tibial; M. gracilis). Contrairement à l'homme, ce muscle est plat et large chez les animaux domestiques et en particulier chez le cheval. Il est situé sur le plat de la cuisse, directement sous la peau. Il s'insère à la symphise ischio-pubienne et se termine près du grasset en une aponévrose qui se confond avec l'aponévrose jambière. Le muscle se dessine toujours plus ou moins nettement sur l'animal vivant vu par derrière. La limite entre la partie charnue et l'aponévrose est surtout bien marquée, de manière à former un angle obtus comme l'indique bien la fig. 7. Lorsque le muscle se contracte, la partie postérieure du muscle se détache également bien, par contre la limite vers le muscle demi-membraneux (v. fig. 8) n'est que peu perceptible sur l'animal vivant.

Usages. Le muscle est adducteur du membre.

15. (Fig. 9.) *Coxaux* ou os du bassin.

16. (Fig. 7 à 9.) *Angle de la hanche* (voir p. 10).

16′. (Fig. 9.) *Angle de la croupe* (voir p. 10).

Plate 5.

(w); it ends on the internal condyles of the femur and tibia. The muscle is usually modelled through the skin in the living horse as fig. 7 shows; between it and the semitendinosus there is generally a distinct limiting furrow so that it is clearly marked off from this muscle (i. e., behind and externally), while its separation from the gracilis muscle is not at all clear. The tuberosity of the ischium (17 in fig. 7—9) is indicated by a diffuse elevation of the muscle.

Action. The muscle acts usually in common with the biceps femoris (page 6) and the semitendinosus (page 6). The three are the most powerful retractors of the free limb; when the hind limb is fixed they are the strongest elevators of the fore on the hind part of the body, and thrust the trunk most forcibly forward.

w. (Fig. 8.) The *gracilis muscle* (M. gracilis) is, in the domesticated animals and particularly in the horse (in contrast to that of man), a broad, flat muscle which lies directly under the skin on the inner side of the thigh. It arises on the pelvic symphysis and becomes continuous near the stifle-joint with a broad tendon or fascia which fuses with the fascia of the leg. Seen from behind the muscle is always more or less clearly modelled in the living animal; the junction of the muscle with its tendon is clearly evident, so that, especially during contraction of the muscle, the two actually form an obtuse angle as fig. 7 very clearly shows. The contour of the posterior part of the muscle is visible also, while its demarcation from the semimembranosus (v in fig. 8) cannot be distinctly seen in the living animal.

Action. It is an adductor of the limb.

15. (Fig. 9.) Bony *pelvis.*

16. (Fig. 7—9.) *Point of the hip* (tuber coxae, external angle of the ilium). (vide page 10.)

16′. (Fig. 9.) *Point of the croup* (tuber sacrale, internal angle of the ilium). (vide page 10.)

Tafel 5.

17. (Fig. 7—9.) **Sitzbeinhöcker** (s. S. 10).

18. (Fig. 9.) **Oberschenkelbein** (s. S. 10).
18′. (Fig. 9.) **Äußerer Knopffortsatz des Oberschenkelbeins.**
19. (Fig. 7—9.) **Großer Umdreher des Oberschenkelbeins** (s. S. 10).
20. (Fig. 9.) **Kniescheibe** (s. S. 10).
21. (Fig. 9.) **Schienbein** (s. S. 11).
21′. (Fig. 7 u. 9.) **Außerer Knorren des Schienbeins** (s. S. 11).
22. (Fig. 9.) **Sprunggelenk (Fußwurzel)** (s. S. 11).
23. (Fig. 9.) **Wadenbein** (s. S. 11).
24. (Fig. 9.) **Fersenbeinhöcker** (s. S. 11).

25. (Fig. 8 u. 9.) **Hauptmittelfußknochen.**

25′. (Fig. 8 u. 9.) Äußerer **Nebenmittelfußknochen oder Griffelbein,** dessen unteres, mit 25″ bezeichnetes, knopfförmig verdicktes Ende (Griffelbeinknöpfchen) deutlich durch die äußere Haut hervortritt.

Über die Modellation des Mittelfußskeletts s. im übrigen S. 11; das Hintermittelfußskelett gleicht dem auf S. 48 beschriebenen Vordermittelfußskelette; es weicht nur insofern ab, als es um $^1/_5$ oder $^1/_6$ länger ist als dieses und als der hintere Hauptmittelfußknochen (64 in Fig. 47) seitlich, der vordere (47 in Fig. 75) hingegen mehr von vorn nach hinten zusammengedrückt ist, wie dies Fig. 47 u. 75 auf Taf. 13 u. 18 deutlich zeigen.

27. (Fig. 9.) **Innerer** und
28. (Fig. 9.) **Äußerer Umdreher des Oberschenkelbeins** (s. S. 11).
29. (Fig. 9.) **Sesambeine** des 1. Zehengelenkes.
30. (Fig. 9.) **Erstes,**
31. (Fig. 9.) **Zweites** und
32. (Fig. 9.) **Drittes Zehenglied.**
33. (Fig. 9.) **Sesambein** für das 3. Zehengelenk.

} s. S. 55. Die hinteren Zehenglieder stimmen mit den vorderen vollkommen überein; sie sind nur ein wenig (ca. $^1/_6$) länger als diese.

Planche 5.

17. (Fig. 7 à 9.) *Tubérosité ischiale* (voir p. 10).

18. (Fig. 9.) *Fémur* ou os de la cuisse (voir p. 10).
18′. (Fig. 9.) *Condyle externe du fémur.*

19. (Fig. 7 à 9.) *Trochanter du fémur* (p. 10).

20. (Fig. 9.) *Rotule* (voir p. 10.)
21. (Fig. 9.) *Tibia* ou os de la jambe (voir p. 11).
21′. (Fig. 7 et 9.) *Tubérosité externe du tibia* (voir p. 11).
22. (Fig. 9.) *Tarse* (voir p. 11).
23. (Fig. 9.) *Péroné* (voir p. 11).
24. (Fig. 9.) *Sommet du calcanéum* (voir p. 11).

25. (Fig. 8 et 9.) *Métatarsien médian.*

25′. (Fig. 8 et 9.) *Métatarsien latéral externe* dont l'extrémité inférieure, désignée par le chiffre 25″ (le „bouton“) est nettement perceptible sous la peau.

Pour la plastique des os du métatarse voir p. 11. Les os du métatarse ressemblent aux os du métacarpe décrits p. 48; ils n'en varient que par la longueur qui est plus grande d'un cinquième ou d'un sixième; en outre, le métatarsien médian (64, Fig. 47) est plus aplati latéralement alors que le métacarpien médian (47, fig. 75) l'est plutôt de devant en arrière comme l'indiquent les fig. 47 et 75, pl. 13 et 18.

27. (Fig. 9.) *Trochantin* et
28. (Fig. 9.) *Troisième trochanter* du fémur (voir p. 11).
29. (Fig. 9.) *Sésamoïdes* de la première articulation phalangienne.
30. (Fig. 9.) *Première,*
31. (Fig. 9.) *Seconde* et
32. (Fig. 9.) *Troisième phalange.*
33. (Fig. 9.) *Sésamoïde* de la troisième articulation phalangienne (voir p. 55). Les phalanges postérieures ressemblent entièrement aux phalanges antérieures; elles ne varient que par la longueur, qui est plus grande d'environ un sixième.

Plate 5.

17. (Fig. 7—9.) *Tuberosity of the ischium* (tuber ischii) (vide page 10).
18. (Fig. 9.) *Thigh bone* (femur) (vide page 10).
18′. (Fig. 9.) *External condyle of the femur.*

19. (Fig. 7—9.) *Great trochanter of the femur* (vide page 10).
20. (Fig. 9.) *Knee-cap* (patella) (vide page 10).
21. (Fig. 9.) *Shin bone* (tibia) (vide page 11).
21′ (Fig. 7 and 9.) *External condyle of the tibia* (vide page 11).
22. (Fig. 9.) *Hock (Tarsus)* (vide page 11).
23. (Fig. 9.) *Fibula* (vide page 11).
24. (Fig. 9.) *Point of the hock* (tuber calcanei) (vide page 11).
25. (Fig. 8 and 9). *Large cannon bone* (3rd metatarsal bone).
25′. (Fig. 8 and 9.) *External small cannon or splint-bone* (4th metatarsal bone), the lower enlarged, nodular end of which (capitulum), marked 25″, is distinctly evident through the skin.

Concerning the contour of the skeleton of the cannon see also page 11; it is similar to that of the fore-limb described on page 48; it differs from the latter only in the fact that it is about $^1/_5$ or $^1/_6$ longer, and that the large metatarsal bone (64 in fig. 47) is laterally compressed, while the metacarpal bone (47 in fig. 75) on the other hand is flattened from before backward, as figs. 47 and 75 on plate 13 and 18 clearly show.

27. (Fig. 9.) *Internal* and
28. (Fig. 9.) *external trochanter of the femur* (vide page 11).
29. (Fig. 9). *Sesamoid bone* of the fetlock joint
30. (Fig. 9.) *First,*
31. (Fig. 9.) *second* and
32. (Fig. 9.) *third phalanx.*
33. (Fig. 9.) *Sesamoid bone* of the 3rd digital joint

} vide page 55. The posterior phalanges are quite similar to those of the fore-limb; they are only a little (ca. $^1/_6$) longer than the latter.

Tafel 6.

34. (Fig. 8.) **After;** er springt etwas vor und zeigt an der Innenfläche seines freien Randes eine eigentümliche Faltung.

35. (Fig. 8.) **Scham** (Vulva); sie besteht aus den die Schamspalte begrenzenden Schamlippen, die in einem oberen und unteren Winkel zusammenstoßen, von denen der letztere stumpf und abgerundet, der obere hingegen mehr spitz ist. Es sei noch darauf hingewiesen, daß die Schamlippen bei den Tieren nicht in große und kleine zerfallen, sondern einfach sind.

Planche 6.

34. (Fig. 8.) L'*Anus* est légèrement proéminent et est plissé d'une façon particulière sur la face interne de son pourtour.

35. (Fig. 8.) La *Vulve* se compose de deux lèvres limitant la fente ou orifice vulvaire et réunies au moyen de deux commissures; la commissure inférieure est obtuse et arrondie, la commissure supérieure par contre est aigüe. Il reste à mentionner que les animaux n'ont pas de grandes et de petites lèvres, mais que les lèvres sont simples.

Plate 6.

34. (Fig. 8.) *Anus;* it projects somewhat and is peculiarly puckered on the inner surface of its free edge.

35. (Fig. 8.) *Vulva*; it consists of two lips which limit the cleft and unite at the upper and lower angles. The latter is rounded and blunt, while the upper one is more pointed. Attention is also directed to the fact that the lips of the vulva in animals are not divided into large and small, but are simple.

Tafel 6. Rückenansichten des Pferdes.

Fig. 10. **Ansicht des Pferdes von oben.**
Fig. 11. **Oberflächliche Muskulatur,** von oben gesehen (auf der rechten Seite sind die Gesäßfascie [p′] und der größte Teil der Rücken-Lendenbinde [m′] entfernt).
Fig. 12. **Rückenansicht des Skelettes (Stute).**

Die Bezeichnungen beziehen sich auf dieselben anatomischen Teile, wie in Fig. 1—3 auf Taf. 1—3. Betr. der **Ohrmuskeln** s. Fig. 26 auf Taf. 10. Zur Ergänzung beider Figuren dient Fig. 12 auf Taf. 6.

a. a′. (Fig. 11.) Der **Kappenmuskel** (M. trapezius) (s. S. 1).

c. (Fig. 11.) Der das Schultergelenk bedeckende und für dessen Plastik wichtige **Kopfnicker** (M. cleidomastoideus), der vom Kopfe bis zum Oberarm reicht (s. S. 1).

e′. (Fig. 11.) **Ursprungssehne des Deltamuskels** (s. S. 2).

f. (Fig. 11.) **Langer Strecker des Unterarms** (Caput longum des M. triceps brachii), der vom hinteren Rande des Schulterblatts bis zum Ellbogenhöcker reicht (S. 2).

i′. (Fig. 11.) Halsteil des **großen Sägemuskels** (M. serratus anterior) (S. 4).

Planche 6. Cheval vu de dessus.

Fig. 10. **Cheval vu de dessus.**
Fig. 11. **Muscles superficiels vus de dessus** (l'aponévrose (fessière [p′] et la plus grande partie de l'aponévrose dorsolombaire [m′] ont été enlevées).
Fig. 12. **Squelette de jument vu de dessus.**

Les désignations des parties anatomiques sont identiques à celles des figures 1 à 3, pl. 1 à 3. Pour les muscles de l'oreille voir fig. 26, pl. 10. La fig. 12, pl. 6 sert de complément aux deux figures.

a, a′. (Fig. 11.) *Trapèze* (voir p. 1).

c. (Fig. 11). *Mastoïde-huméral* (voir p. 1). Il va de la tête au bras et recouvre l'articulation de l'épaule et est important au point de vue de sa plastique (p. 1).

e′. (Fig. 11.) *Tendon d'origine du deltoïde* (voir p. 2).

f. (Fig. 11.) *Long anconé* (voir p. 2). Il va du bord postérieur du scapulum au sommet de l'olécrâne.

i′. (Fig. 11.) *Angulaire de l'omoplate* ou portion cervicale du grand dentelé (voir p. 4).

Plate 6. Upper (dorsal) Views of the Horse.

Fig. 10. **Upper (dorsal) view of the horse.**
Fig. 11. **Superficial muscles,** upper (dorsal) view (on the right side, the gluteal fascia [p′] and the greater part of the lumbo-dorsal fascia [m′] is removed).
Fig. 12. **Skeleton (of mare), upper (dorsal) view.**

The notation has the same significance as in fig. 1—3 on plates 1—3. Concerning the muscles of the external ear vide fig. 26 on plate 10. Fig. 12 on plate 6 is supplementary to both the figures.

a. a′. (Fig. 11.) *Trapezius muscle* (M. trapezius) (vide page 1).

c. (Fig. 11.) The *mastoido-humeralis muscle* (M. cleidomastoideus), which extends from the head to the arm; it covers the shoulder joint and has an important influence on its contour (vide page 1).

e′. (Fig. 11.) *Tendon of origin of the deltoid muscle* (vide page 2).

f. (Fig. 11.) *Long head of the triceps brachii* (caput longum tricipitis), which extends from the posterior border of the scapula to the point of the elbow (page 2).

i′. (Fig. 11.) Cervical part of the *serratus magnus muscle* (pag. 4).

Tafel 6.

k. (Fig. 11.) **Großer (breiter) Rückenmuskel** (M. latissimus dorsi) (s. S. 4).

l. (Fig. 11.) Oberer (dorsaler) Teil des **äußeren schiefen Bauchmuskels** (M. obliquus abdom. externus) (S. 5).

m. (Fig. 11.) **Kleiner Sägemuskel** (M. serratus posterior) (S. 5).

m′. (Fig. 11.) **Rücken-Lendenbinde.**

o″. (Fig. 11.) **Oberflächlicher (großer) Gesäßmuskel** (M. glutaeus maximus) (s. S. 6).

p. (Fig. 11.) **Mittlerer Gesäßmuskel** (M. glutaeus medius) (s. S. 23 und p in Fig. 13 auf Taf. 7).

p′. (Fig. 11.) **Gesäßfascie.**

q. (Fig. 11.) Wirbelkopf des **zweiköpfigen Schenkelmuskels** (M. biceps femoris) (S. 6).

r. (Fig. 11.) Wirbelkopf des **halbsehnigen Muskels** (M. semitendinosus) (S. 6).

s u. t. (Fig. 11.) **Kurzer und langer Heber des Schwanzes.**

w. (Fig. 11.) Der **riemenförmige Muskel** (M. splenius) reicht von der Widerristgegend bis zu den Halswirbeln und dem Kopfe und modelliert sich äußerlich nur mit seinem direkt unter der äußeren Haut gelegenen Teile.

Wirk. Er ist Strecker des Halses und Kopfes (Textb. S. 107).

×. (Fig. 10—12.) Die plastisch wichtige, durch das Auge des Beobachters leicht feststellbare **Atlaskante.**

1. H. (Fig. 12.) **1. Halswirbel** (Atlas).

7. H. (Fig. 12.) **7. Halswirbel.**

1. R. (Fig. 12.) **1. Brust-(Rücken-)Wirbel.**

6. R. (Fig. 12.) **6. Rippe.**

17. R. (Fig. 12.) **17. Brust-(Rücken-)Wirbel.**

18. R. (Fig. 11 u. 12.) **18. Rippe.**

1. L. (Fig. 12.) **1. Lendenwirbel.**

6. L. (Fig. 12.) **6. Lendenwirbel.**

K. (Fig. 12.) **Kreuzbein.**

1. S. (Fig. 12.) **1. Schwanzwirbel.**

1. (Fig. 12.) **Schulterblatt** (Scapula).

1′. (Fig. 12.) **Schulterblattknorpel,** dessen Grenzen

Planche 6.

k. (Fig. 11.) *Grand dorsal* (voir p. 4).

l. (Fig. 11.) *Portion supérieure de l'Oblique externe de l'abdomen* (voir p. 5).

m. (Fig. 11.) *Petit dentelé postérieur* (voir p. 5).

m′. (Fig. 11.) *Aponévrose dorso-lombaire* (aponévrose du grand dorsal).

o″. (Fig. 11.) *Fessier superficiel* (voir p. 6).

p. (Fig. 11.) *Fessier moyen* (voir p. 23 et p. fig. 13, pl. 7).

p′. (Fig. 11.) *Aponévrose fessière.*

q. (Fig. 11.) Tête vertébrale du *long vaste* (voir p. 6).

r. (Fig. 11.) Tête vertébrale du *demi-tendineux* (voir p. 6).

s et t. (Fig. 11.) *Sacro-coccygien supérieur et sacro-coccygien latéral.*

w. (Fig. 11.) Le *Splénius* va du garrot aux vertèbres cervicales et à la tête, il ne se dessine sous la peau que par la partie située directement sous elle.

Usages. It tend l'encolure et relève la tête.

×. (Fig. 10, 11 et 12.) Le *Bord de l'aile de l'atlas* est important au point de vue plastique et est facilement reconnaissable par la vue.

1. H. (Fig. 12.) *Première vertèbre cervicale* (atlas).

7. H. (Fig. 12.) *Septième vertèbre cervicale.*

1. R. (Fig. 12.) *Première vertèbre dorsale* ou *thoracique.*

6. R. (Fig. 12.) *Sixième côte.*

17. R. (Fig. 12.) *Dix-septième vertèbre dorsale* ou *thoracique.*

18. R. (Fig. 11 et 12.) *Dix-huitième côte.*

1. L. (Fig. 12.) *Première vertèbre lombaire.*

6. L. (Fig. 12.) *Sixième vertèbre lombaire.*

K. (Fig. 12.) *Sacrum.*

1. S. (Fig. 12.) *Première vertèbre caudale.*

1. (Fig. 12.) *Omoplate* ou scapulum.

1′. (Fig. 12.) *Cartilage de prolongement du scapulum.*

Plate 6.

k. (Fig. 11.) *M. latissimus dorsi* (vide vage 4).

l. (Fig. 11.) Upper (dorsal) part of the *external oblique muscle of the abdomen* (M. obliquus abdom. externus) (pag. 5).

m. (Fig. 11.) *Small serratus muscle* (M. serratus posterior) (page 5).

m′. (Fig. 11.) *Lumbo-dorsal fascia.*

o″. (Fig. 11.) *Superficial gluteal muscle* (M. glutaeus maximus) (vide page 6).

p. (Fig. 11.) *Middle gluteal muscle* (M. glutaeus medius) (vide page 23 and p in fig. 13 on plate 7).

p′. (Fig. 11.) *Gluteal fascia.*

q. (Fig. 11.) Vertebral head of the *biceps femoris muscle* (page 6.)

r. (Fig. 11.) Vertebral head of the *semitendinosus muscle* (page 6).

s and t. (Fig. 11.) *Short and long levators of the tail.*

w. (Fig. 11.) The *splenius muscle*, which extends from the withers to the cervical vertebrae and the head; only the part of it which lies directly under the skin is modelled externally.

Action. It is an extensor of the head and neck.

×. (Fig. 10—12.) The border of the *wing of the atlas,* which may easily be observed and is of importance in the contour.

1. H. (Fig. 12.) 1st *cervical vertebra* (atlas).

7. H. (Fig. 12.) 7th *cervical vertebra.*

1. R. (Fig. 12.) 1st *thoracic* (or dorsal) *vertebra.*

6. R. (Fig. 12.) 6th *rib.*

17. R. (Fig. 12.) 17th *thoracic* (or dorsal) *vertebra.*

18. R. (Fig. 11 and 12.) 18th *rib.*

1. L. (Fig. 12.) 1st *lumbar vertebra.*

6. L. (Fig. 12.) 6th *lumbar vertebra.*

K. (Fig. 12.) *Sacrum.*

1. S. (Fig. 12.) 1st *caudal vertebra.*

1. (Fig. 12.) *Scapula* (shoulder-blade).

1′. (Fig. 12.) *Scapular cartilage,* the free edge of

Tafel 6.

einpunktiert sind; der freie Rand desselben modelliert sich durch die äußere Haut hindurch.

2. (Fig. 10—12.) **Schulterblattgräte** und zwar speziell die Beule derselben, die bei den lebenden Pferden meist durch die Haut zu fühlen ist und manchmal auch plastisch hervortritt.
4. (Fig. 12.) **Oberarmbein** (Humerus).
5. (Fig. 12.) Der **äußere Muskelfortsatz** und
6. (Fig. 12.) der **Umdreher des Oberarmbeines**.
8. (Fig. 12.) **Ellbogenhöcker** (Olecranon).
15. (Fig. 12.) **Becken,** bezw. **Darmbein.**

16. (Fig. 10—12.) **Hüfthöcker,** äußerer Darmbeinwinkel, und
16'. (Fig. 10—12.) **Darmbeinhöcker,** innerer Darmbeinwinkel. Beide Höcker sind plastische Skelettpunkte, die äußerlich gut hervortreten.
17. (Fig. 12.) **Sitzbeinhöcker.**

18. (Fig. 12.) **Oberschenkelbein** (Os femoris).
19. (Fig. 12.) Der **große Umdreher** des Oberschenkelbeins.
24. (Fig. 12.) **Fersenbeinhöcker** (Tuber calcanei).
27. (Fig. 12.) **Hinterhauptsbein.**
27'. (Fig. 12.) Dessen **Genickkamm.** Er hebt sich plastisch durch die äußere Haut hindurch ab, was i. d. R. aber deshalb nicht zur Wahrnehmung kommt, weil der Haarschopf des Pferdes die ganze Gegend bedeckt.
28. (Fig. 12.) **Scheitelbein.**
30. (Fig. 12.) **Querfortsätze der Lendenwirbel.** Sie treten mit ihren seitlichen Enden durch die äußere Haut plastisch hervor; abwärts von ihnen ist die weiche Bauchwand grubig vertieft zur **Hungergrube** (Textb. S. 196).
36. (Fig. 11, vergl. auch 36 in Fig. 13 auf Taf. 7.) **Langer Rückenmuskel** (M. longissimus dorsi), ein langer, mächtiger Muskel, der vom Becken bis zum Halse reicht, den Raum zwischen den Dornfortsätzen der Lenden- und Brustwirbel einerseits und den Querfortsätzen der Lendenwirbel und den oberen Enden der Rippen

Planche 6.

La ligne pointillée en indique les contours; le bord libre se dessine sous la peau.

2. (Fig. 10 à 12.) L'*Epine du scapulum* (et principalement sa tubérosité) se dessine parfois sous la peau et peut presque toujours être reconnue par le toucher sur le cheval vivant.
4. (Fig. 12.) *Humérus* ou os du bras.
5. (Fig. 12.) *Trochiter* et
6. (Fig. 12.) *Crête deltoïdienne de l'humérus.*
8. (Fig. 12.) *Olécrâne.*
15. (Fig. 12.) *Coxaux* ou os du bassin.

16. (Fig. 10—12.) *Angle de la hanche* (angle externe de l'ilium) et
16'. (Fig. 10—12.) *Angle de la croupe* (angle interne de l'ilium). Les deux tubérosités sont des points squelettiques reconnaissables extérieurement et importants au point de vue plastique.
17. (Fig. 12.) *Tubérosité ischiatique.*

18. (Fig. 12.) *Fémur* ou os de la cuisse.
19. (Fig. 12.) *Trochanter* du fémur.

24. (Fig. 12.) *Sommet du calcanéum.*
27. (Fig. 12.) *Occipital.*
27'. (Fig. 12.) *Crête* ou *Protubérance occipitale* ou *tubérosité cervicale.* Elle se dessine plastiquement sous la peau, mais on ne s'en aperçoit d'ordinaire pas parce que toute la région est cachée par le toupet.
28. (Fig. 12.) *Pariétal.*
30. (Fig. 12.) *Apophyses transverses* ou *costiformes des vertèbres lombaires.* Elles se dessinent sous la peau par leurs extrémités libres. Au-dessous d'elles la paroi du ventre forme un creux, le *creux du flanc.*
36. (Fig. 11, voir aussi 36 fig. 13, pl. 7.) Le *Long dorsal* (long ou très long du dos; portion de l'iliospinal; M. longissimus dorsi) est un muscle long et puissant; il va du bassin au cou et remplit la gouttière formée, d'une part, par les apophyses épineuses des vertèbres dorsales et lombaires et, d'autre part, par les apophyses

Plate 6.

which, indicated by the dotted line, is modelled through the skin.

2. (Fig. 10—12.) *Spine of the scapula,* and especially the tubercle on the spine, which may usually be felt through the skin and often seen in the living horse.
4. (Fig. 12.) *Humerus* (arm-bone).
5. (Fig. 12.) The *external tuberosity* and
6. (Fig. 12.) the *deltoid tuberosity* of the humerus.
8. (Fig. 12.) *Point of the elbow* (olecranon).
15. (Fig. 12.) *Pelvis.* (The number is on the *ilium*).
16. (Fig. 10—12.) *Point of the hip,* external angle of the ilium, and
16'. (Fig. 10—12.) *point of the croup,* internal angle of the ilium. Both eminences are contour points of the skeleton which are recognisable externally.
17. (Fig. 12.) *Tuberosity of the ischium* (point of the buttock).
18. (Fig. 12.) *Femur* (Os femoris).
19. (Fig. 12.) *Great trochanter* of the femur.

24. (Fig. 12.) *Point of the hock* (Tuber calcanei).
27. (Fig. 12.) *Occipital bone.*
27'. (Fig. 12.) *External occipital tuberosity* (crest of the poll). Its contour is evident through the skin, but is usually not noticed because the fore-lock of the horse covers this whole region.
28. (Fig. 12.) *Parietal bone.*
30. (Fig. 12.) *Transverse processes of the lumbar vertebrae.* Their lateral ends are recognisable through the skin; below them the abdominal wall is depressed, forming the hollow of the flank.
36. (Fig. 11, cf. also 36 in fig. 13 on plate 7.) *Longissimus dorsi,* a long, powerful muscle which extends from the pelvis to the neck, occupying the space between the lumbar and thoracic spines internally and the lumbar transverse processes and the upper ends of the ribs below. It forms the basis of the region of the back

Tafel 7.

anderseits ausfüllt und die Grundlage der Rücken- und Lendengegend bildet; er ist von der Rücken-Lendenbinde bedeckt.

Wirk. Er ist der mächtigste Streckmuskel der Lenden- und Brustwirbelsäule und wichtig für das Steigen und Ausschlagen und die lebhafteren Ortsbewegungen (Trab und Galopp) und das Ziehen der Pferde (Textb. S. 109).

Planche 7.

transverses des vertèbres lombaires et la partie supérieure des côtes. Il forme la base du dos et des reins et est recouvert par l'aponévrose dorso-lombaire (aponévrose du grand dorsal).

Usages. Le muscle est le plus puissant extenseur du rachis dorso-lombaire; il est important pour le cabrer et la ruade, les mouvements accélérés (trot et galop) et pour le travail de traction.

Plate 7.

and loins and is covered by the lumbo-dorsal fascia.

Action. It is the most powerful extensor muscle of the loins and back: it is important in rearing and kicking, in pulling a load and in rapid loçomotion (trot and gallop).

Tafel 7.

Fig. 13. **Seitenansicht der tieferen Muskulatur,** nach Wegnahme der oberflächlichen Muskellage.

Fig. 14. **Freigelegter zweiköpfiger und innerer Armmuskel.**

Die Bezeichnungen beziehen sich in beiden Figuren auf die korrespondierenden Teile; sie bezeichnen außerdem dieselben anatomischen Teile, wie in Fig. 2 auf Taf. 2 des Pferdes.

Fig. 15. **Becken des Hengstes,** von oben gesehen (Rückenansicht).

Anmerk.: Die Figurenhinweise beziehen sich, wenn nicht anders angegeben, auf Fig. 13.

×. Atlaskante.

18. R. 18. Rippe.

d. **Brustkiefermuskel** (M. sternomandibularis) (s. S. 2).

f. u. f'. **Dreiköpfiger Armmuskel** (M. triceps brachii) (s. S. 3).

g. **Vorderer Teil** (Schlüsselbeinportion) **des oberflächlichen Brustmuskels** (M. pectoralis major) (s. S. 3).

h. **Hinterer Teil des tiefen Brustmuskels** (M. pectoralis minor) (s. S. 3).

h'. Die **Schulterportion des tiefen Brustmuskels** (M. pectoralis minor) (s. S. 4).

i. **Brustteil (Ursprungszacken)** und i'. **Halsteil des großen Sägemuskels** (M. serratus anterior) (s. S. 4).

l. Ein Teil des **äußeren schiefen Bauchmuskels** (M. obliquus abdom. externus), der ungefähr am Rippenbogen in seine Sehne l' ausgeht (s. S. 5).

Planche 7.

Fig. 13. **Muscles profonds vus de profil,** la couche superficielle étant enlevée.

Fig. 14. **Biceps brachial et brachial antérieur mis à découvert et vus de profil.**

Les désignations sont identiques pour les deux figures, elles correspondent en outre aux designations de la figure 2, planche 2.

Fig. 15. **Coxaux** de l'entier, vus de dessus.

Note: Les renvois aux figures se rapportent, s'il n'est pas indiqué autrement, à la figure 13.

×. Bord de l'aile de l'Atlas.

18. R. Dix-huitième côte.

d. *Sterno-céphalique* (voir p. 2).

f et f'. *Long anconé et anconé externe* (voir p. 3).

g. *Pectoral descendant* (voir p. 3).

h. *Pectoral ascendant* (voir p. 3).

h'. *Pectoral scapulaire* (voir p. 4).

i. *Grand dentelé* et i' *Angulaire de l'épaule* (voir p. 4).

l. *Partie de l'Oblique externe de l'abdomen.* Il se transforme à la hauteur du cercle cartilagineux des fausses côtes en une aponévrose l' (voir p. 5).

Plate 7.

Fig. 13. **Lateral view of the deeper muscles,** after removal of the superficial muscular layer.

Fig. 14. **Exposed biceps brachii and brachialis muscles.**

The notation has the same significance in both figures; it also applies to the same structures as in fig. 2 on plate 2 of the horse.

Fig. 15. **Pelvis of stallion, upper (dorsal) view.**

Note: If not marked otherwise the reference to figures is meant for fig. 13.

×. Border of the atlas.

18. R. 18th rib.

d. *Sterno-cephalic muscle* (M. sternomandibularis) (vide page 2).

f and f'. *Triceps of the arm* (M. triceps brachii) (vide page 3).

g. *Anterior* (clavicular) *portion of the superficial pectoral muscle* (M. pectoralis major) (vide page 3).

h. *Posterior portion of the deep pectoral muscle* (M. pectoralis minor) (vide page 3).

h'. *Scapular portion of the deep pectoral muscle* (M. pectoralis minor) (vide page 4).

i. *Thoracic portion (teeth of origin)* and i', *cervical portion of the serratus magnus muscle* (M. serratus anterior) (vide page 4).

l. Part of the *external oblique muscle of the abdomen* (M. obliquus abdom. externus), which joins its tendon (l') approximately along the costal arch (vide page 5).

Tafel 7.

m. Der **kleine Sägemuskel** (M. serratus posterior), dessen Ursprungszacken in der Abbildung sichtbar sind (s. S. 5).

p. **Mittlerer Gesäßmuskel** (M. glutaeus medius), der größte Gesäßmuskel des Pferdes. Er entspringt, bedeckt von der Gesäßfascie (p′ in Fig. 2 auf Taf. 2), mit einer dreieckigen Zacke am längsten Rückenmuskel und im übrigen am ganzen Darmbeinflügel, den er vollständig bedeckt; er endet am großen Umdreher (Rollhügel) des Oberschenkelbeins. Obwohl der Muskel vollständig von der Gesäßfascie, dem Spanner der Schenkelbinde, dem oberflächlichen (großen) Gesäßmuskel und dem zweiköpfigen Schenkelmuskel, die in Fig. 2 auf Taf. 2 mit o, o″, p′ und q bezeichnet sind, bedeckt ist, bedingt er dennoch infolge seiner Massenentwicklung und da die ihn bedeckenden Teile relativ dünn sind, im wesentlichen die Plastik und Modellation der Kruppe.

Wirk. Der Muskel ist der kräftigste Strecker des Hüftgelenkes; er bringt den freien Schenkel rückwärts und bei vorwärts festgestelltem Schenkel den Rumpf vorwärts (Nachschieber des Rumpfes) (Textb. S. 153).

r. Der **halbsehnige Muskel** (M. semitendinosus) (s. S. 6). Infolge der Wegnahme des zweiköpfigen Schenkelmuskels (q, q′, q″ in Fig. 2 auf Taf. 2) kommen in der Figur die tiefer gelegenen Teile des halbsehnigen Muskels zum Vorschein.

s. u. t. **Kurzer und langer Heber des Schwanzes.**

u. **Seitwärtszieher des Schwanzes.**

v′. (Fig. 13 u. 14.) Der **zweiköpfige Armmuskel** (M. biceps brachii) ist ein zylindrischer, nach beiden Enden sich etwas verjüngender Muskel, der an der vorderen Seite des Oberarmbeines liegt. Er entspringt mit einer flachen Sehne an der Schulterblattbeule, geht über den mittleren Rollfortsatz des Oberarmbeines und über die Beugeseite des Ellbogengelenkes hinweg an die innere Seite des inneren Armbeugers und endet vorn und innen am oberen Ende der Speiche (an der Speichenbeule). Der Muskel ist insofern wichtig, als er die Wölbung der vorderen Oberarmgegend bedingt. Er ist zwar vollständig von dem in Fig. 2 auf Taf. 2 mit c, c′ bezeichneten Kopfnicker bedeckt,

Planche 7.

m. *Petit dentelé postérieur.* Le dessin en montre les dentelures d'origine (voir p. 5).

p. Le *Fessier moyen* (grand ilio-trochantérien; grand fessier; moyen fessier; M. glutaeus medius) est le plus volumineux des fessiers du cheval. Son attache est recouverte par l'aponévrose fessière (p′, fig. 2, pl. 2). Elle a lieu par une pointe triangulaire sur le long dorsal et sur la partie supéro-interne de la fosse iliaque que le muscle recouvre entièrement. Le muscle se termine sur le trochanter du fémur. Le muscle est entièrement recouvert par l'aponévrose fessière, le tenseur du fascia lata, le fessier superficiel et le long vaste, désignés par o, o″, p′ et q de la figure 2, planche 2; mais par suite de son développement volumineux et de la ténuité relative des parties recouvrantes il influe considérablement sur la plastique et la conformation de la croupe.

Usages. Le muscle est le plus puissant extenseur de l'articulation de la hanche, il mène la cuisse en arrière et pousse le tronc en avant quand le membre est fixé.

r. *Demi-tendineux* (voir p. 6). Le long vaste (q, q′, q″, fig. 2, pl. 2) étant enlevé, le dessin montre les parties plus profondes du demi-tendineux.

s et t. *Sacro-coccygien supérieur et sacro-coccygien latéral.*

u. *Coccygien.*

v′. (Fig. 13 et 14.) Le *Biceps brachial* (long fléchisseur de l'avant-bras; scapulo-radial; M. biceps brachii) est un muscle cylindroïde, s'amincissant légèrement vers ses deux extrémités et situé sur la face antérieure du bras. Il prend origine par un tendon aplati sur la base de l'apophyse coracoïde du scapulum, glisse sur le relief médian de la coulisse bicipitale de l'humérus et la face antérieure de l'articulation du coude et passe sous le brachial antérieur; il prend fin sur le devant et le côté interne de l'extrémité supérieure (tubérosité bicipitale) du radius. Ce muscle est important en tant que la rotondité de la région brachiale dépend de lui. Il est, il est vrai, entièrement recouvert

Plate 7.

m. *Small serratus muscle* (M. serratus posterior), the teeth of origin of which are visible in the illustration (vide page 5).

p. *Middle gluteal muscle* (M. glutaeus medius), the largest of the gluteal muscles of the horse. Covered by the gluteal fascia (p′ in fig. 2 on plate 2), it arises by a triangular mass on the longissimus dorsi muscle and also from the entire wing of the ilium, which it covers completely; it ends on the great trochanter of the femur. Although the muscle is entirely covered by the gluteal fascia, the tensor fasciae latae, the superficial gluteal and biceps femoris muscles (marked o, o″, p′ and q in fig. 2 on plate 2), yet, in consequence of its massive size and the relative thinness of the overlying parts, it determines substantially the contour of the haunch.

Action. The muscle is the most powerful extensor of the hip-joint; it carries the free limb backward, and when the limb is advanced and fixed it carries the trunk forward.

r. *Semitendinosus muscle* (vide page 6). In consequence of the removal of the biceps femoris (q, q′, q″ in fig. 2 on plate 2) the deep part of the semitendinosus is visible in the figure.

s and t. *Short and long levator muscles of the tail.*

u. *Abductor muscle of the tail.*

v′. (Fig. 13 and 14.) The *biceps of the arm* (M. biceps brachii) is a rounded muscle, somewhat tapered at both ends, which lies on the front of the humerus. It arises by means of a flat tendon on the (bicipital) tuberosity of the scapula, passes over the bicipital groove of the humerus and over the flexor surface of the elbow-joint (internal to the brachialis muscle) and ends on the front and inner part of the upper end of the radius (on the bicipital tuberosity). The muscle is of importance because it causes the roundness of the front of the arm. It is, indeed, completely covered by the mastoido-humeralis muscle (c, c′ in fig. 2 on plate 2), which, however, it bulges outward

Tafel 7.

wölbt ihn aber so vor, daß er wesentlich die Plastik der Gegend beeinflußt.

Wirk. Er ist Beuger des Ellbogengelenkes (Textb. S. 135).

x. **Rautenförmiger Muskel** (M. rhomboideus); er entspringt am Nackenbandstrange und endet an der Unterfläche des Schulterblattknorpels; er hebt sich mit seinem Halsteile durch den ihn bedeckenden Kappenmuskel (a in Fig. 2) und die Haut hindurch plastisch ab.

Wirk. Er zieht die Schulterblattbasis auf- und vorwärts und bringt dadurch den freien Schenkel zurück (Textb. S. 124).

y. **Nackenwarzenmuskel** (langer Kopfmuskel, M. longissimus capitis), der mit einer bisweilen durch die Haut erkennbaren Sehne am Schläfenbein endet, im übrigen aber vollständig vom Kopfnicker und vom Riemenmuskel (c u. w in Fig. 2) bedeckt ist. Dasselbe gilt von

y′. dem **längsten Halsmuskel** (M. longissimus atlantis), dessen rundliche Sehne am Atlasflügel endet; sie modelliert sich bisweilen durch die sie bedeckenden Muskeln insofern, als sie diese etwas vorwölbt; besonders deutlich tritt die Sehne, ja sogar der zugehörige Muskel, bei seitlichen Biegungen des Halses hervor.

Wirk. Die mit y u. y′ bezeichneten Muskeln sind Strecker des Kopfes und Halses (Textb. S. 108).

z. Der **obere (vordere) Grätenmuskel** (M. supraspinatus) (s. S. 7).

Wirk. Er ist Strecker des Schultergelenkes (Textb. S. 133).

z′. **Unterer (hinterer) Grätenmuskel** (M. infraspinatus). Der die untere (hintere) Grätengrube ausfüllende und in ihr entspringende Muskel endet mit einer starken Sehne außen am oberen Ende des Oberarmbeines. Der Muskel ist zwar vollständig von einer Fascie und vom Deltamuskel (e, e′ in Fig. 2) bedeckt, trotzdem modellieren sich äußerlich die Sehne und die Ränder des Muskels; es entsteht außerdem nicht selten in dem Muskel eine Kontraktionsfurche.

Wirk. Er dreht das Oberarmbein nach außen (Textb. S. 134).

Planche 7.

par le mastoïdo-huméral et l'omotrachélien (c, c′, fig. 2, pl. 2), mais il bombe ces muscles et influence de cette façon la plastique de la région.

Usages. Le muscle fléchit l'articulation du coude.

x. Le *Rhomboïde* (dorso-scapulaire; cervico et dorso-sous-scapulaire; M. rhomboideus) prend origine sur la corde du ligament cervical et prend fin sur la face interne du cartilage de prolongement du scapulum; sa partie cervicale se dessine sous le trapèze (a, fig. 2) qui le recouvre et sous la peau.

Usages. Le rhomboïde élève la base du scapulum, la tire en avant et par cela mène le membre libre en arrière.

y. Le *Petit complexus de la tête* (portion postérieure du petit complexus; mastoïdien-latéral; long dorsal de la tête; trachélo-mastoidien; dorso-mastoïdien; M. longissimus capitis) se dessine parfois sous la peau par son tendon qui s'attache au temporal; le reste est entièrement recouvert par le mastoïdo-huméral et le splénius (c et w, fig. 2). Il en est de même du:

y′. *Petit complexus de l'Atlas* (portion antérieure du petit complexus) dont le tendon terminal va à l'aile de l'atlas. Il se dessine parfois sous les muscles qui le recouvrent, en les bombant légèrement; le tendon et même le muscle se dessinent nettement lorsque l'encolure est ramenée sur le côté.

Usages. Les muscles désignés y et y′ sont extenseurs de la tête et de l'encolure.

z. *Sus-épineux* (épineux antérieur; sus-acromio-trochitérien; M. supraspinatus [voir p. 7]).

Usages. Il est extenseur de l'articulation de l'épaule.

z′. *Sous-épineux* (épineux postérieur; sous-acromio-trochitérien; M. infraspinatus). Ce muscle remplit la fosse sous-épineuse (postérieure) du scapulum sur laquelle il prend origine et se termine par un fort tendon sur le côté extérieur de l'extrémité supérieure de l'humérus. Ce muscle est entièrement recouvert par une aponévrose et par le deltoïde (e, e′, fig. 2); néanmoins son tendon et les bords du muscle se dessinent sous la peau. Souvent on aperçoit dans ce muscle un sillon de contraction.

Usages. Ce muscle agit sur l'humérus comme rotateur en dehors.

Plate 7.

and in this way affects the general contour of the region.

Action. It is a flexor of the elbow-joint.

x. *Rhomboideus muscle.* It arises from the funicular part of the ligamentum nuchae and ends on the deep face of the scapular cartilage; the contour of its cervical part is visible through the skin and the trapezius muscle (a in fig. 2) which covers it.

Action. It pulls the base of the shoulder blade upward and forward and thus carries the free limb backward.

y. *Longissimus capitis muscle* (upper part of trachelo-mastoideus). Its tendon which ends on the temporal bone is occasionally recognisable through the skin: otherwise it is completely concealed by the mastoido-humeralis and splenius muscles (c and w in fig. 2). The same is true of

y′. the *longissimus atlantis muscle* (lower part of trachelo-mastoideus), the rounded tendon of which ends on the atlas. It is occasionally modelled through its covering of muscles, which it causes to bulge somewhat; the tendon is distinctly recognisable, and even the muscle itself is observable, during lateral flexion of the neck.

Action. The muscles marked y and y′ are extensors of the head and neck.

z. *Supraspinatus muscle* (vide page 7).

Action. It is an extensor of the shoulder-joint.

z′. *Infraspinatus muscle.* This muscle, which occupies and arises in the infraspinsus fossa, ends by means of a strong tendon on the outer part of the upper end of the humerus. It is, indeed, entirely covered by fascia and the deltoid muscle (e, e′ in fig. 2), yet the contour of its tendon and edges is recognisable on the surface; a contraction furrow often appears on the muscle.

Action. It rotates the humerus outward.

Tafel 7.

1. **Schulterblatt** (Scapula).
1′. **Schulterblattknorpel** (Cartilago scapulae), dessen freier Rand sich durch die äußere Haut hindurch modelliert; die Abbildung zeigt überdies, wie der Rückenwinkel des Schulterblattknorpels über den Rückenwinkel des eigentlichen Schulterblattes beckenwärts vorragt.
2. (Fig. 13 u. 14.) **Schulterblattgräte** (Spina scapulae), die an ihrer vorstehendsten Stelle ein wenig verdickt ist zur Grätenbeule; die Entwickelung der letzteren ist bei den einzelnen Tieren jedoch ganz verschieden, so daß manchmal die Grätenbeule beim lebenden Tiere plastisch deutlich hervortritt und leicht zu fühlen ist, während dies in anderen Fällen, bei schlechter Entwickelung der Beule und fetten, dickhäutigen Tieren, recht schwer werden kann.
4. (Fig. 14.) **Oberarmbein** (Humerus).
4″. (Fig. 14.) **Äußeres** (laterales) **Seitenband des Ellbogengelenkes,** das sich meist als ein verschwommener Längsstrang plastisch modelliert und auch fühlbar ist.
5. (Fig. 13 u. 14.) **Äußerer Muskelhöcker des Oberarmbeins.**
6. (Fig. 13 u. 14.) Der durch die Haut fühlbare **Umdreher des Oberarmbeins.**
7. (Fig. 14.) **Ellbogenbein, Elle** (Ulna).
8. (Fig. 13 u. 14.) **Ellbogenhöcker** (Olecranon); er bildet die Grundlage einer plastisch hervortretenden Erhebung, obwohl er selbst durch die Haut deshalb nicht wahrnehmbar ist, weil ihn eine Hautfalte verdeckt. Er ist aber deutlich beim lebenden Tiere zu fühlen.
9. (Fig. 14.) **Speiche** (Radius).
16. Der plastisch deutlich sich abhebende **Hüfthöcker, äußere Darmbeinwinkel.**
19. Der **große Umdreher** (Rollhügel) **des Oberschenkelbeins.**
20. Furche, in welcher der untere Teil der **Kniescheibe** liegt, während der obere vom vierköpfigen Schenkelmuskel verdeckt wird.
21′. Der durch die äußere Haut sich modellierende **äußere Knorren des Schienbeins** mit dem Köpfchen des Wadenbeines.
26. **Gelenkfortsätze von Halswirbeln.**
27. **Niederzieher der Ohrmuschel.**

Planche 7.

1. *Scapulum* ou *omoplate.*
1′. *Cartilage de prolongement* du scapulum. Le bord libre se dessine sous la peau. Le dessin indique que l'angle postérieur du cartilage dépasse en arrière l'angle dorsal du scapulum.
2. (Fig. 13 et 14.) L'*Epine du scapulum* est légèrement épaissie à l'endroit le plus saillant; le développement de ce renflement (tubérosité de l'épine) varie beaucoup selon les chevaux, de sorte que la tubérosité est parfois très-visible et reconnaissable au toucher tandis que cela devient très-difficile quand elle est peu développée ou que les animaux sont gras ou ont la peau épaisse.
4. (Fig. 14.) *Humérus* ou os du bras.
4″. (Fig. 14.) Le *Ligament latéral externe de l'articulation du coude* se dessine le plus souvent sous la peau sous forme de vague renflement longitudinal; il est également reconnaissable par le toucher.
5. (Fig. 13 et 14.) *Trochiter de l'humérus.*
6. (Fig. 13 et 14.) *Crête deltoïdienne de l'humérus* reconnaissable sous la peau par le toucher.
7. (Fig. 14.) *Cubitus* ou os du coude. Son extrémité supérieure est nommée:
8. (Fig. 13 et 14.) *Olécrâne* et forme la base d'une surélévation importante au point de vue plastique quoiqu'il ne soit pas visible sous la peau, étant recouvert par un pli de celle-ci. Il est par contre très reconnaissable sur l'animal vivant par le toucher.
9. (Fig. 14.) *Radius* ou os du rayon.
16. L'*Angle de la hanche* (angle externe de l'ilium) ressort nettement sous la peau.
19. *Trochanter du fémur.*
20. Sillon dans lequel se trouve la partie inférieure de la rotule alors que la partie supérieure est recouverte par le vaste externe.
21′. *Tubérosité externe du tibia* et tête du péroné. Elles se dessinent sous la peau.
26. *Apophyses articulaires des vertèbres cervicales.*
27. *Parotido-auriculaire.*

Plate 7.

1. *Scapula.*
1′ *Scapular cartilage* (Cartilago scapulae), the free edge of which is modelled through the skin; the illustration shows also how the dorsal angle of the cartilage extends backward beyond the angle of the bone itself.
2. (Fig. 13 and 14.) *Scapular spine* (Spina scapulae), which is thickened on its most prominent part to form the tubercle of the spine; the development of this tubercle varies greatly in different subjects, however, so that it is often distinctly recognisable and easily felt in the living animal, while in other cases, in which the tubercle is little developed and the subject fat and thick-skinned, there is great difficulty in doing so.
4. (Fig. 14.) *Humerus.*
4″. (Fig. 14.) *External lateral ligament of the elbow-joint,* which is usually recognisable as an ill-defined longitudinal cord and may also be felt.
5. (Fig. 13 and 14.) *External tuberosity of the humerus.*
6. (Fig. 13 and 14.) *Deltoid tuberosity of the humerus,* which may be felt through the skin.
7. (Fig. 14.) *Ulna.*
8. (Fig. 13 and 14.) *Point of the ulna* (Olecranon); it forms the basis of a distinct eminence, but is not recognisable externally, being concealed by a fold of the skin. It may, however, be felt distinctly in the living animal.
9. (Fig. 14.) *Radius.*
16. *External angle of the ilium or point of the hip,* the contour of which is quite distinct.
19. *Great trochanter of the femur.*
20. Depression over the lower part of the *patella,* the upper part being covered by the quadriceps femoris muscle.
21′. *External condyle of the tibia* and head of the fibula, which are modelled through the skin.
26. *Articular processes of the cervical vertebrae.*
27. *Depressor muscle of the external ear.*

Tafel 7.

28 u. 28′. **Vierköpfiger Schenkelmuskel** (M. quadriceps femoris) und zwar 28. sein äußerer Kopf und 28′. sein vorderer Kopf. Der vierköpfige Schenkelmuskel bildet eine gewaltige Muskelmasse, die an der vorderen Seite und an den beiden Seitenflächen des Oberschenkelbeins liegt und die Plastik der vorderen Partie des Oberschenkels wesentlich mitbedingt. Er entspringt teils am Darmbein, im wesentlichen aber am Oberschenkelbein und endet an der Kniescheibe.

Wirk. Der Muskel ist Strecker und Feststeller des Kniegelenkes und führt den freien Schenkel nach vorn (Textb. S. 159).

28″. **Äußerer** (dritter) **Umdreher des Oberschenkelbeines.**

29. Ein Teil des **halbhäutigen Muskels** (M. semimembranosus).

30. **Wadenmuskeln** (Mm. gastrocnemii). Die zu einem Körper verschmolzenen Wadenmuskeln liegen an der Beugeseite des Kniegelenkes zwischen dem zweiköpfigen Schenkelmuskel und dem halbsehnigen Muskel; sie entspringen hinten am unteren Teile des Oberschenkelbeins und gehen in eine gemeinschaftliche Sehne, die Achillessehne, aus, die am Fersenbeinhöcker endet (s. S. 15).

31. Hinterer Teil des **breiten Beckenbandes** (Kreuzsitzbeinbandes).

32. Der **Schulterzungenbeinmuskel** (M. omohyoideus) ist ein platter, von der Schulter bis zum Zungenbeinkörper reichender Muskel, der erst im Kehlgange an die Haut tritt und erst hier eine plastische Bedeutung erlangt.

33. Der ganz in der Tiefe an der Nackenbandplatte gelegene **durchflochtene Muskel.**

34. **Langer Beuger des Kopfes** (M. longus capitis).

35. **Langer Stachelmuskel** (M. spinalis et semispinalis dorsi et cervicis).

36. **Langer** (längster) **Rückenmuskel** (M. longissimus dorsi) (s. S. 21).

37. Der **gemeinschaftliche Rippenmuskel** (M. iliocostalis) liegt als schmaler Muskel seitlich vom

Planche 7.

28. *Vaste externe* (portion externe du triceps ou quadriceps crural; fémoro-rotulien externe; M. vastus lateralis) et 28′ *Droit antérieur de la cuisse* (grêle antérieur; longue portion du triceps ou quadriceps crural; ilio-rotulien; M. rectus femoris). Ces muscles forment avec le vaste interne une forte masse musculaire appelée parfois triceps ou même quadriceps crural, située sur la face antérieure et les faces latérales du fémur et qui donne sa forme plastique à la partie antérieure de la cuisse. L'origine de ces muscles est sur l'ilium mais principalement sur le fémur; ils se terminent sur la rotule.

Usages. Les muscles sont extenseurs et fixateurs du genou, ils mènent le membre libre en avant.

28″. *Troisième trochanter du fémur.*

29. *Partie du demi-membraneux.*

30. *Gastro-cnémien* (jumaux de la jambe; bifémoro-calcanien; M. gastrocnemius). Les deux jumeaux de la jambe sont réunis en un seul corps et sont situés sur la face postérieure de l'articulation du genou entre le long vaste et le demi-membraneux; ils prennent leur origine sur la partie inférieure du fémur, leur tendon terminal (tendon d'Achille) se fixe sur le sommet du calcanéum (voir p. 15).

31. Partie postérieure du *ligament sacro-sciatique.*

32. L'*Omo-hyoïdien* (scapulo-hyoïdien; sous-scapulo-hyoïdien; M. omo-hyoideus) est un muscle plat qui va de l'épaule au corps de l'hyoïde; il n'affleure la peau que dans l'auge et n'a d'importance plastique qu'à cet endroit.

33. *Grand complexus* (demi-épineux de la tête; trachélo-occipital; dorso-occipital; M. semispinalis capitis).

34. *Grand droit antérieur de la tête* (long fléchisseur de la tête; trachélo-sous-occipital; long de la tête; M. longus capitis).

35. *Long épineux* (épineux du dos; demi-épineux du dos; branche interne ou supérieur de l'iliospinal; M. spinalis dorsi et cervicis).

36. *Long dorsal* (voir p. 21).

37. Le *long costal* (long ou très-long des côtes; intercostal commun; sacro-lombaire ou ilio-

Plate 7.

28 and 28′. *Quadriceps femoris muscle;* 28. its external head, and 28′. its anterior head. The quadriceps forms an enormous muscular mass which lies on the front and sides of the femur and is an important factor in the contour of the front of the thigh. It arises partly on the ilium, but chiefly on the femur and ends on the patella.

Action. It extends and fixes the stifle-joint and carries the free limb forward.

28″. *External* (third) *trochanter of the femur.*

29. A part of the *semimembranosus muscle.*

30. *Gastrocnemii muscles.* The fused gastrocnemii lie on the flexor surface of the stifle-joint between the biceps femoris and semitendinosus; they arise on the lower part of the back of the femur and terminate by means of a common tendon, the tendo Achillis, on the summit of the calcaneum (vide page 15).

31. Posterior part of the *sacro-sciatic ligament.*

32. The *omo-hyoideus* is a flat muscle which extends from the shoulder to the body of the hyoid bone; it becomes subcutaneous and has a contour-value only in the vicinity of the submaxillary space.

33. *Complexus muscle,* which is deeply situated on the lamellar part of the ligamentum nuchae.

34. *Rectus capitis anterior major muscle* (M. longus capitis).

35 *Spinalis muscle* (M. spinalis et semispinalis dorsi et cervicis).

36. *Longissimus dorsi muscle* (vide page 21).

37. *Ilio-costalis,* a narrow muscle which lies along the outer edge of the preceding. Sometimes

Tafel 7.

vorigen. Bisweilen (aber selten) prägt sich die Grenze zwischen beiden beim lebenden Pferde in Form einer Längsfurche aus.

38. **Kleiner runder Muskel** (M. teres minor).

39. (Fig. 13 u. 14.) **Gewundener oder innerer Armbeuger** (M. brachialis internus). Er windet sich um die äußere Fläche des Oberarmbeins und endet innen am oberen Endstück der Speiche. An der Beugeseite des Ellbogengelenkes liegt der Muskel direkt an der äußeren Haut, so daß er sich hier durch diese hindurch modelliert.
Wirk. Der Muskel ist Beuger des Ellbogengelenkes (Textb. S. 135).

40. **Zwischenrippenmuskel** (M. intercostalis).

41. Der **innere schiefe Bauchmuskel** (M. obliquus abdom. internus) liegt unter dem äußeren schiefen Bauchmuskel an der seitlichen Bauchwand. Er entspringt am Hüfthöcker und endet mit einem Teil seiner Fasern direkt an der letzten Rippe und den letzten Rippenknorpeln, während die übrigen Fasern in eine breite Sehnenplatte ausgehen, die mit der des äußeren schiefen Bauchmuskels verschmilzt. Von ihm modelliert sich äußerlich der Teil, der vom Hüfthöcker zur letzten Rippe verläuft, trotzdem er vom äußeren schiefen Bauchmuskel und der Haut bedeckt ist. Er bedingt beim lebenden Tiere eine in der genannten Richtung verlaufende, strangförmige Erhöhung. Seine Wirkung ist die gleiche, wie die des äußeren schiefen Bauchmuskels (S. 5).

42. **Darmbeinmuskel** (M. iliacus).

43. **Querbauchmuskel** (M. transversus abdominis) (Textb. S. 114).

44. (Fig. 15.) Punktierte Linie, welche die Entfernung zwischen den beiden äußeren Darmbeinwinkeln (Hüfthöckern) feststellt.

45. (Fig. 15.) Linie, welche die Entfernung der beiden Pfannengelenke von einander angibt.

46. (Fig. 15.) Punktierte Linie, welche die Entfernung der beiderseitigen Sitzbeinhöcker (Sitzknorren) von einander markiert.

Planche 7.

costal du dos et des lombes; M. ilio-costalis dorsi et lumborum) est un muscle étroit et mince accolé au précédent. Parfois (mais rarement) un sillon visible sur le cheval vivant marque la limite entre les deux.

38. *Petit rond* (court adducteur du bras; petit scapulo-huméral; M. teres minor).

39. *Brachial antérieur* (court fléchisseur de l'avant-bras; brachial; brachial interne; huméro-radial ou huméro-cubital oblique; M. brachialis). Il se contourne autour de l'humérus et prend fin au côté interne de l'extrémité supérieure du radius. Le muscle se trouve directement sous la peau sur la face antérieure de l'articulation du coude et se dessine sous la peau en cet endroit.
Usages. Le muscle fléchit l'articulation du coude.

40. *Muscles intercostaux.*

41. L'*Oblique interne de l'Abdomen* (petit oblique de l'abdomen; ilio-abdominal; M. obliquus internus abdominis) est situé sous l'oblique externe de l'abdomen sur les côtés de la paroi abdominale. Il prend origine sur l'angle de la hanche et se termine avec une partie de ses fibres à la dernière côte et aux cartilages costaux, pendant que l'autre partie des fibres se continue en une large aponévrose qui s'unit avec celle de l'oblique externe. La partie qui va de l'angle de la hanche à la dernière côte se dessine sous la peau quoiqu'elle soit recouverte par l'oblique externe. Elle produit sur l'animal vivant une surélévation en forme de cordon allant dans la direction indiquée. L'effet du muscle est identique à celui de l'oblique externe (voir p. 5).

42. *Iliaque* (sous-iliaque; iliaco-trochantinien; M. iliacus).

43. *Transverse de l'abdomen* (lombo-abdominal; M. transversus abdominis).

44. (Fig. 15.) Ligne pointillée indiquant l'écartement des deux angles de la hanche.

45. (Fig. 15.) Ligne pointillée indiquant l'écartement des deux cavités cotyloïdes.

46. (Fig. 15.) Ligne pointillée indiquant l'écartement des deux tubérosités ischiales.

Plate 7.

(but rarely) the line of demarcation between the two is indicated by a longitudinal furrow in the living horse.

38. *Teres minor muscle.*

39. (Fig. 13 and 14.) *Brachialis muscle.* It winds around the outer surface of the humerus and ends on the inner part of the upper end of the radius. On the flexor surface of the elbow-joint the muscle lies directly under the skin, so that its contour is here visible.
Action. It is a flexor of the elbow-joint.

40. *Intercostal muscle.*

41. *Internal oblique muscle of the abdomen* (M. obliquus abdom. internus). This lies under the external oblique muscle on the lateral wall of the abdomen. It arises on the external angle of the ilium; part of its fibres end directly on the last ribs and their cartilages, while the remainder end on a broad tendinous sheet which blends with that of the external oblique muscle. The contour of the part which extends from the point of the hip to the last rib is visible on the surface, in spite of the fact that it is covered by the external oblique muscle and the skin. It produces a ridge in the direction named in the living animal. Its action is the same as that of the external oblique muscle (page 5).

42. *Iliacus muscle.*

43. *Transverse muscle of the abdomen* (M. transversus abdominis).

44. (Fig. 15.) Dotted line which indicates the distance between the two external angles of the ilium (points of the hip).

45. (Fig. 15.) Line which indicates the distance between the two hip joints.

46. (Fig. 15.) Dotted line which indicates the distance between the tuberosities of the ischia.

Tafel 8.

Die mit den Zahlen 44—46 bezeichneten Linien sollen einen Vergleich der Hauptunterschiede zwischen dem Becken der männlichen und der weiblichen Tiere erleichtern. Die Unterschiede ergeben sich aus einem Vergleich der Fig. 15 auf Tafel 7 mit der Fig. 12 auf Tafel 6 und aus dem Textb. S. 37. Von besonders auffallenden Unterschieden seien nur folgende hervorgehoben: Beim männlichen Becken stehen die beiden Hüfthöcker näher bei einander, auch ist die Entfernung der beiden Sitzbeinhöcker von einander geringer als beim weiblichen Becken.

47. **Nackenbandstrang.**

Planche 8.

Les lignes marquées de 44—46 doivent faciliter la différenciation du bassin de l'animal mâle ou femelle. Les différences se reconnaîtront par la comparaison des fig. 15, pl. 7 et 12, pl. 6. Il faut principalement noter que le bassin du mâle a les angles de la hanche plus rapprochés et que l'écartement des deux tubérosités ischiales est moindre que sur le bassin de la femelle.

47. *Corde du ligament cervical.*

Plate 8.

The lines marked 44—46 are intended to facilitate a comparison of the chief differences between the pelvis of the male and of the female animal. The differences may be seen by a comparison of fig. 15 on pl. 7 with fig. 12 on pl. 6. As specially striking distinctions may be mentioned: the two external angles of the ilium are closer together, and the distance between the two ischial tuberosities is smaller in the male than in the female pelvis.

47. *Cervical ligament cord.*

Tafel 8.

Fig. 16. **Muskeln des Körpers,** von der unteren Seite gesehen (nach Wegnahme der Haut und des Hautmuskels.)
Fig. 17. **Nackenband** (s. S. 30).
Fig. 18. **Linkes Auge in natürlicher Lage mit den Augenlidern.**
Fig. 19. **Auge in natürlicher Lage nach Wegnahme der Augenlider.**

Die in Fig. 16 u. 17 gebrauchten Bezeichnungen stimmen mit den entspr. in Fig. 2 u. 3 auf Taf. 2 u. 3 überein.

c. (Fig. 16.) Unterer oder halsseitiger Randabschnitt des **Kopfnickers** (S. 1). Er hilft am Halse die die Drosselvene (V. jugularis) enthaltende Drosselrinne und zwischen Oberarm und Vorderbrust die eine große Hautvene enthaltende seitliche Brustfurche bilden und trägt wesentlich zur Plastik des Schultergelenkes bei.

d. (Fig. 16.) Der **Brustkiefermuskel** (M. sternomandibularis s. sternocephalicus) (s. S. 2).

g. (Fig. 16.) **Vorderer Teil** (Schlüsselbeinportion) **des oberflächlichen Brustmuskels** (M. pectoralis major) (s. S. 3).

g'. (Fig. 16.) Der **hintere Teil des oberflächlichen Brustmuskels** (M. pectoralis major) (s. S. 12).

h. (Fig. 16.) **Hinterer Teil des tiefen Brustmuskels** (M. pectoralis minor) (s. S. 3).

Planche 8.

Fig. 16. **Muscles du tronc,** vus en dessous (la peau et le peaussier sont enlevés).
Fig. 17. **Ligament cervical** (voir p. 30).
Fig. 18. **Oeil gauche en position naturelle avec les paupières.**
Fig. 19. **Oeil en position naturelle après enlèvement des paupières.**

Les désignations employées pour les figures 16 et 17 correspondent à celles des figures 2 et 3, pl. 2 et 3.

c. (Fig. 16.) Bord inférieur du *mastoïdo-huméral* (p. 1). Il contribue d'une part à former la gouttière jugulaire, au fond de laquelle se trouve la veine jugulaire, et d'autre part le sillon latéral du poitrail, entre le bras et le poitrail, lequel contient une forte veine sous-cutanée et participe beaucoup à la plastique extérieure de l'articulation de l'épaule.

d. (Fig. 16.) *Sterno-céphalique* (voir p. 2).

g. (Fig. 16.) *Pectoral descendant* (portion claviculaire du grand pectoral) (voir p. 3).

g'. (Fig. 16.) *Pectoral superficiel* (voir p. 12).

h. (Fig. 16.) *Pectoral ascendant* (portion postérieure du pectoral profond (voir p. 3).

Plate 8.

Fig. 16. **Muscles of the body,** seen from below (after removal of the skin and subcutaneous muscle).
Fig. 17. **Cervical ligament** (vide p. 30).
Fig. 18. **Left eye in its natural position, with the eyelids.**
Fig. 19. **The eye in its natural position, after removal of the eyelids.**

The notation used in fig. 16 and 17 agrees with that in fig. 2 and 3 on plates 2 and 3.

c. (Fig. 16.) Lower or ventral marginal part of the *mastoido-humeralis muscle* (p. 1). On the neck it assists in forming the jugular furrow which contains the jugular vein; between the arm and breast it concours in the formation of the lateral furrow of the breast, which contains a large subcutaneous vein; it is also a factor in the contour of the shoulder-joint.

d. (Fig. 16.) *Sterno-cephalic muscle* (M. sternomandibularis) (vide page 2).

g. (Fig. 16.) *Anterior* (clavicular) *portion of the superficial pectoral muscle* (M. pectoralis major) (vide page 3).

g'. (Fig. 16.) *Posterior portion of the superficial pectoral muscle* (M. pectoralis major) (vide page 12).

h. (Fig. 16.) *Posterior part of the deep pectoral muscle* (M. pectoralis minor) (vide page 3).

Tafel 8.

i. (Fig. 16.) **Ursprungszacken des großen Sägemuskels** (S. 4).

k. (Fig. 16.) **Randabschnitt des breiten Rückenmuskels** (S. 4).

l. (Fig. 16.) **Äußerer schiefer Bauchmuskel** (M. obliquus abdominis externus) und l', dessen Sehnenhaut (s. S. 5).

l''. (Fig. 16.) Die von dem abgeschnittenen Bauchhautmuskel abstammende **Kniefalte**, die auf den Schenkel übertritt.

r. (Fig. 16.) Ende des halbsehnigen Muskels (S. 6).

s'. (Fig. 16.) Beugemuskeln des Schwanzes.

t. (Fig. 16.) **Kammuskel** (M. pectineus); er modelliert sich unter Umständen durch den ihn bedeckenden schlanken Muskel (M. gracilis) hindurch.

Wirk. Der Muskel ist Einwärtszieher des Schenkels und Seitwärtsbeweger des Rumpfes (Textb. S. 161).

u. (Fig. 16.) Ende des Lendendarmbeinmuskels (M. iliopsoas).

Wirk. Beuger des Hüftgelenkes und Vorführer des Schenkels (Textb. S. 158).

v'. (Fig. 16.) Der von der Brustbeinspitze entspringende Halshautmuskel (S. 12).

v. (Fig. 16.) Ende des halbhäutigen Muskels (M. semimembranosus) (S. 16).

w. (Fig. 16.) Schlanker Muskel (M. gracilis) (S. 17).

x. (Fig. 16.) Schneidermuskel (M. sartorius) (S. 54).

y u. y'. (Fig. 16.) Vierköpfiger Schenkelmuskel (M. quadriceps) (S. 26).

z. u. z'. (Fig. 16). Einwärtszieher des Schenkels (Mm. adductores).

Die unter u, v, w, x, z und z' genannten Muskeln kommen für den bildenden Künstler, bezw. für die plastische, wesentlich die Formung der Körperoberfläche berücksichtigende Anatomie nur wenig in Betracht, da sie beim stehenden Tiere kaum zum Vorschein kommen und auch beim steigenden oder bei dem auf dem Rücken liegenden Tiere größten Teiles vom Euter

Planche 8.

i. (Fig. 16.) *Dentelures d'origine du grand dentelé* (voir p. 4).

k. (Fig. 16.) *Bord inférieur du grand dorsal* (voir p. 4).

l. (Fig. 16.) *Oblique externe de l'abdomen* et l' son aponévrose (voir p. 5).

l''. (Fig. 16.) *Pli du grasset* formé par le peaussier de l'abdomen, sectionné sur le dessin.

r. (Fig. 16.) Partie inférieure du demi-tendineux (p. 6).

s'. (Fig. 16.) Sacro-coccygiens inférieurs (abaisseurs de la queue).

t. (Fig. 16.) Le *Pectiné* (sus-pubio-fémoral; M. pectineus) se dessine parfois sous le droit interne qui le recouvre.

Usages. Ce muscle est adducteur de la cuisse et abducteur du tronc.

u. (Fig. 16.) Extrémité de l'*Iliaque* (sous-iliaque; iliaco-trochantinien; M. iliacus).

Usages. Il fléchit l'articulation de la hanche et tire le membre en avant.

v'. (Fig. 16.) Faisceau sternal du *peaussier du cou* (voir p. 12).

v. (Fig. 16.) Extrémité du *demi-membraneux* (voir p. 16).

w. (Fig. 16.) *Droit interne* (p. 17).

x. (Fig. 16.) *Couturier* (p. 54).

y et y'. (Fig. 16.) *Droit antérieur de la cuisse, Vaste externe* et *Vaste intérne* (voir p. 26).

z et z'. (Fig. 16.) *Grand adducteur de la cuisse* (troisième adducteur; portion postérieure du sous-pubio-fémoral; M. adductor magnus) et

Petit adducteur de la cuisse (court adducteur; deuxième adducteur; portion antérieure du sous-pubio-fémoral; M. adductor brevis).

Les muscles mentionnés sous u, v, w, x, z et z' n'ont que peu d'importance pour l'artiste ou l'anatomie plastique, si on ne considère que la conformation extérieure du corps. Ils sont

Plate 8.

i. (Fig. 16.) *Theeth of origin of the serratus magnus muscle* (page 4).

k. (Fig. 16.) *Marginal part of the latissimus dorsi muscle* (page 4).

l. (Fig. 16.) *External oblique muscle of the abdomen* (M. obliquus abdominalis externus) and l' its aponeurosis (vide page 5).

l''. (Fig. 16.) *The fold of the groin,* caused by the abdominal subcutaneous muscle (panniculus carnosus) in passing to the limb. (The bulk of the muscle has been removed, hence the cut edge seen in the figure.)

r. (Fig. 16.) End of the semitendinosus muscle (page 6).

s'. (Fig. 16.) Flexor muscles of the tail.

t. (Fig. 16.) Pectineus muscle; its contour is sometimes visible through the gracilis muscle which covers it.

Action. The muscle adducts the limb and carries the trunk outward.

u. (Fig. 16.) End of the ilio-psoas muscle.

Action. It flexes the hip-joint and advances the limb.

v'. (Fig. 16.) The cervical subcutaneous muscle (panniculus), which arises from the cariniform cartilage of the sternum (vide page 12).

v. (Fig. 16.) End of the semimembranosus muscle (page 16).

w. (Fig. 16.) Gracilis muscle (page 17).

x. (Fig. 16.) Sartorius muscle (page 54).

y and y'. (Fig. 16.) Quadriceps femoris muscle (28 and 28' on page 26).

z and z'. (Fig. 16.) Adductor muscles of the thigh.

The muscles mentioned under u, v, w, x, z and z' are of little importance to the artist or in the purely plastic or surface anatomy of the body, since they are scarcely visible when the animal is standing; even when the subject rears or is lying on its back, they are largely concealed by the mammary glands (in the female) or by the penis and prepuce (in the

Tafel 8.

(beim weiblichen) oder vom Penis mit Vorhaut (beim männlichen Tiere) verdeckt werden. Nur die untere Grenze des mit w bezeichneten schlanken Muskels, bezw. seine Übergangsstelle in die Sehne hebt sich beim lebenden Tiere deutlich durch die Haut ab (S. 17).

×. (Fig. 16 u. 17.) Atlaskante.
1. H. (Fig. 17.) 1. Halswirbel.
7. H. (Fig. 17.) 7. Halswirbel.
1. R. (Fig. 17.) 1. Brust-(Rücken-)wirbel.

1. (Fig. 17.) Schulterblatt.
1′. (Fig. 17.) Schulterblattknorpel.
2. (Fig. 17.) **Nackenbandstrang;** er entspringt als ein starkes, strangartiges Gebilde am Hinterhauptsbein und verläuft von hier zu den freien Enden der Brustwirbeldornfortsätze vom 4. ab; dicht vor dem letzteren erscheint er etwas verbreitert zur
3. (Fig. 17.) **Nackenbandkappe.** Der Nackenbandstrang bildet die Grundlage des oberen Halsrandes und läßt sich bei edlen und mageren Tieren durch die Haut fühlen, während bei gut genährten und unedlen Tieren das sog. **Kammfett** zwischen Haut und Nackenbandstrang eingelagert ist (Textb. S. 13).
4. (Fig. 17.) **Nackenbandplatte,** die den Nackenbandstrang mit den Halswirbeln verbindet; sie kommt, da sie ganz und gar von Muskeln bedeckt ist, für die Plastik der Körperoberfläche nicht in Betracht.
8. (Fig. 16.) Ellbogenhöcker (Olecranon).
9. (Fig. 18 u. 19.) Jochbogen.
10. (Fig. 18.) Augengrube.

12. (Fig. 18 u. 19.) Augenbogen.
14. (Fig. 16.) Unterer Rand des Brustbeines, der sich durch die Haut fühlen läßt.
14′. (Fig. 16.) Brustbeinspitze (bezw. Habichts-

Planche 8.

à peine visibles sur l'animal debout et sont, sur l'animal couché sur le dos ou qui se cabre, recouverts en grande partie par le pis (chez la jument) ou la verge et le fourreau (chez le mâle). Seul le bord inférieur du droit interne désigné par w ou la limite entre la partie charnue et la partie aponévrotique se dessine nettement sous la peau (voir p. 17).

×. (Fig. 16 et 17.) Bord de l'aile et l'atlas.
1. H. (Fig. 17.) Première vertèbre cervicale.
7. H. (Fig. 17.) Septième vertèbre cervicale.
1. R. (Fig. 17.) Première vertèbre dorsale ou thoracique.
1. (Fig. 17.) Omoplate ou scapulum.
1′. (Fig. 17.) Cartilage de prolongement du scapulum.
2. (Fig. 17.) La *Corde du ligament cervical* est un gros funicule qui s'insère en avant sur la crête occipitale et va de là aux apophyses épineuses du garrot; directement avant la quatrième vertèbre dorsale la corde s'élargit et devient
3. (Fig. 17.) la *Calotte du ligament cervical.* Le ligament cervical forme la base du bord supérieur de l'encolure et peut être perçu par le toucher sous la peau des animaux de race ou maigres. Il est par contre recouvert d'une masse de *tissu fibro-graisseux* chez les animaux de race commune ou gras.
4. (Fig. 17.) La *lame du ligament cervical* relie la corde avec les vertèbres cervicales; elle est entièrement recouverte de muscles et est donc sans importance au point de vue de la plastique extérieure.
8. (Fig. 16.) Olécrâne.
9. (Fig. 18 et 19.) Arcade zygomatique.
10. (Fig. 18.) Fosse temporale ou vide orbito-temporal.
12. (Fig. 18 et 19.) Arcade orbitaire ou sourcilière.
14. (Fig. 16.) Bord inférieur du sternum. Il peut être perçu sous la peau par le toucher.
14′. (Fig. 16.) L'Extrémité antérieure du sternum

Plate 8.

male). Only the lower part of the gracilis muscle (w) or its junction with the tendon is distinctly marked out under the skin in the living animal (page 17).

×. (Fig. 16 and 17.) Edge of the atlas.
1. H. (Fig. 17.) 1st cervical vertebra.
7. H. (Fig. 17.) 7th cervical vertebra.
1. R. (Fig. 17.) 1st thoracic (dorsal) vertebra.

1. (Fig. 17.) Scapula.
1′. (Fig. 17.) Scapular cartilage.
2. (Fig. 17.) *Junicular part of the ligamentum nuchae;* a strong, cordlike structure which extends from the occipital bone to the free ends of the spines of the thoracic vertebrae, beginning at the 4th; just in front of the latter it is somewhat widened (3).* It forms the basis of the upper edge of the neck, and in well-bred and thin animals may be felt through the skin, while in fat and ill-bred horses the fat of the crest is interposed between the skin and the ligament.
4. (Fig. 17.) *Lamellar part of the ligamentum nuchae,* which unites the preceding with the cervical vertebrae; it has no influence on the surface contour, being completely covered by muscles.

8. (Fig. 16.) Point of the elbow (Olecranon).
9. (Fig. 18 and 19.) Zygomatic arch.
10. (Fig. 18.) Supraorbital depression (temporal fossa).
12. (Fig. 18 and 19.) Supraorbital arch.
14. (Fig. 16.) Lower edge of the sternum, which may be felt through the skin.
14′. (Fig. 16.) Cariniform cartilage of the sternum

* This wide part of the ligament is termed in German works the "Nackenbandkappe": there appears to be no equivalent term in English [Translator].

Tafel 8.

knorpel) (Manubrium sterni), die sich durch die Haut hindurch plastisch abhebt und stets durchzufühlen ist.

19. (Fig. 19.) Die zur Aufnahme des Augapfels und seiner Anhangsteile bestimmte Augenhöhle.
20. (Fig. 16.) Kniescheibe (S. 10; Textb. S. 41 u. 208).
27. (Fig. 18 u. 19.) Joch- oder Angesichtsleiste.
29. (Fig. 16.) Ende des Schulterzungenbeinmuskels und
30. (Fig. 16.) Ende des Brustzungenbeinmuskels; beide enden am Zungenbein (Textb. S. 112).
51. (Fig. 18.) **Oberes Augenlid** mit den Augenwimpern.
51′. (Fig. 18.) **Unteres Augenlid,** in dessen Nähe größere Fühlhaare stehen. — Beide Augenlider lassen mehrere Lidfurchen erkennen und stoßen in dem äußeren und inneren Augenwinkel zusammen; in dem letzteren, der zur Tränenfurche (54) ausgezogen ist, liegen der Blinzknorpel (52) und die Tränenkarunkel (53).
52. (Fig. 18 u. 19.) Der im inneren Augenwinkel gelegene **Blinzknorpel,** der in Fig. 18 zum größten Teile freigelegt ist. Er steckt in einer Falte der Bindehaut und besitzt einen m. o. w. schwarz gefärbten, freien Rand; bei normal (im mittleren Grade) geöffnetem Auge ist nur der letztere sichtbar. Unter gewissen Verhältnissen, namentlich dann, wenn das Auge stark in die Augenhöhle zurückgezogen wird, legt sich ein größerer Teil des Knorpels vor die freie Augapfelfläche.
53. (Fig. 18 u. 19.) Die **Tränenkarunkel** bildet eine kleine, runde, schwärzliche Erhöhung.
54. (Fig. 18.) **Tränenfurche.**
55 u. 55′. (Fig. 19.) **Augapfel,** dessen vordere Fläche durch Wegnahme des Augenlides freigelegt wurde. 55 bezeichnet die weißlich erscheinende

Planche 8.

(prolongement trachélien, manche ou manubrium du sternum, présternum) se dessine sous la peau et est toujours reconnaissable par le toucher.

19. (Fig. 19.) L'Orbite ou cavité orbitaire contient l'œil et ses annexes.
20. (Fig. 16.) Rotule (p. 10).
27. (Fig. 18 et 19.) Crête zygomatique ou épine maxillaire.
29. (Fig. 16.) Extrémité supérieure de l'omo-hyoïdien (scapulo-hyoïdien; sous-scapulo hyoïdien; M. omohyoideus) et
30. (Fig. 16.) Extrémité supérieure du sterno-hyoïdien (M. sternohyoideus); les deux se terminent sur l'os hyoïde.
51. (Fig. 18.) *Paupière supérieure* avec les cils.
51′. (Fig. 18.) *Paupière inférieure.* Dans sons voisinage se trouvent de longs poils tactiles. Les deux paupières forment plusieurs plis et se rencontrent de manière à former deux commissures; l'angle supérieur ou externe ou angle temporal de l'œil et l'angle inférieur ou interne ou angle nasal. Ce dernier est allongé et forme le sillon lacrimal (54), il loge le *corps clignotant* (52) et la *caroncule lacrymale* (53).
52. (Fig. 18 et 19.) Le *Corps clignotant* (membrane clignotante; paupière clignotante; troisième paupière) est placé à l'angle interne de l'œil; la fig. 18 le représente presqu' entièrement à découvert. Il est logé dans un pli de la muqueuse. Le bord libre du corps clignotant est plus ou moins teinté de noir. Quand l'œil est dans sa position normale (ouvert à un degré moyen) le bord libre se montre seul. Mais dans certains cas, si p. ex. l'animal retire fortement l'œil au fond de l'orbite, le corps clignotant s'avance et recouvre le globe.
53. (Fig 18 et 19.) La *Caroncule lacrymale* est un petit corps arrondi et noirâtre.
54. (Fig. 18.) *Sillon lacrymal.*
55 et 55′. (Fig. 19.) *Globe* ou *bulbe de l'œil.* La face antérieure est découverte par l'enlèvement de la paupière. La *Sclérotique* ou cornée

Plate 8.

(Manubrium sterni): its contour is evident through the skin and it may always be felt.

19. (Fig. 19.) The orbital cavity which contains the eyeball and its accessory structures.
20. (Fig. 16.) Patella (page 10).
27. (Fig. 18 and 19.) Zygomatic or facial crest.
29. (Fig. 16.) End of the omo-hyoid muscle and
30. (Fig. 16.) end of the sterno-hyoid muscle; both end on the hyoid bone.
51. (Fig. 18.) *Upper eyelid* with the eyelashes.
51′. (Fig. 18.) *Lower eyelid,* near which are large tactile hairs. Both the lids are marked by several grooves and unite at the external and internal angle (or canthus); in the latter, which is extended to form the lacus lacrimalis (54), are situated the cartilago nictitans (52) and the caruncula lacrimalis (53).
52. (Fig. 18 and 19.) The *cartilago nictitans,* situated at the internal angle of the eye, is for the most part exposed in fig. 50. It is enclosed in a fold of the mucous membrane and has a more or less darkly pigmented free edge; when the eye is opened to the usual moderate extent, only the edge is seen. Under certain circumstances, e. g., when the eye is strongly drawn back in its socket, a large part of the cartilage is projected over the eyeball.
53. (Fig. 18 and 19.) The *caruncula lacrimalis* is a small, round, dark prominence.
54. (Fig. 18.) *Lacus lacrimalis.*
55 and 55′. (Fig. 19.) *Eyeball,* the anterior surface of which has been exposed by the removal of the eyelids. The whitish, opaque sclera (sclero-

Tafel 8.

(das sog. „Weiße“ des Auges bildende) undurchsichtige Hornhaut (Sclera) und 55′ die glashelle und homogene durchsichtige Hornhaut (Cornea); durch sie schimmert die braunschwarz oder braungelb gefärbte Regenbogenhaut (Iris) und die in ihr befindliche

56. (Fig. 19.) **Pupille** hindurch. Letztere erscheint bei mäßig einfallendem Lichte als eine querovale Öffnung. Bei geringem Lichte (im Dunkeln) erweitert sich die Pupille bedeutend, ev. bis zu einer kreisrunden Öffnung, während sie sich bei intensiv einfallendem Lichte bis zu einer engen Spalte verkleinern kann.

56′. (Fig. 19.) Sog. **Traubenkörner,** 2—4 schwarzbraune, knötchenartige Gebilde, die vom oberen Rande der Pupille herabhängen.

57. (Fig. 19.) Pigmentierter Randstreifen an der Grenze der undurchsichtigen zur durchsichtigen Hornhaut.

Planche 8.

opaque, membrane blanche qui forme ce qu'on appelle le »blanc« de l'œil est marquée 55; la *Cornée* transparente (cornée lucide ou vitre de l'œil) est marquée 55′. A travers la cornée s'aperçoit:

56. (Fig. 19.) la *Pupille.* Elle est percée dans l'*Iris.* Celle-ci reflète une teinte brune plus ou moins noirâtre ou jaunâtre. La pupille est oblongue quand l'intensité des rayons lumineux est modérée. Dans l'obscurité ou quand l'intensité de la lumière est faible la pupille se dilate considérablement jusqu'à devenir circulaire, tandis qu'elle se resserre quand la lumière est intense au point de ne plus former qu'une étroite fente.

56′. (Fig. 19). Les *Fongus grains de suie* sont 2 à 4 petits corps granuleux et noirâtres suspendus au bord supérieur de l'ouverture pupillaire.

57. (Fig. 19.) *Limbe scléro-cornéen pigmenté* formant la zone d'union de la sclérotique et de la cornée.

Plate 8.

tic coat, “white“ of the eye) is marked 55, and the glassy, homogeneous, transparent cornea is marked 55′; trough the latter glimmers

56. (Fig. 19) the *pupil,* an opening in the dark or yellowish brown iris. In a medium light this opening is transversely oval in form. In weak light the pupil is dilated to a marked degree, i. e. it may be circular, while strong incident light causes contraction so that the opening may be reduced to a narrow slit.

56′. (Fig. 19.) *Corpora nigra,* 2 to 4 dark brown, nodular structures which hang down from the upper edge of the pupil.

57. (Fig. 19.) Pigmented marginal band along the junction of the sclera with the cornea.

Tafel 9 u. 10. Muskeln und Skelett des Kopfes.

Fig. 20. **Seitenansicht der Muskeln des Kopfes** (die Ohrmuskeln bei nach vorn gestellter Muschelspalte).
Fig. 21. **Seitenansicht des Kopfskelettes.**
Fig. 22. **Ohrmuskeln bei nach hinten gestellter Muschelspalte** (von der Seite gesehen).
Fig. 23. **Ohrmuschel-Knorpel mit nach vorn gestellter Spalte** (von der Seite gesehen).
Fig. 24. **Muskeln des Kopfes,** von oben gesehen (die Ohrmuskeln rechterseits bei nach vorn, linkerseits bei nach aussen gestellter Muschelspalte).
Fig. 25. **Kopfskelett,** von oben gesehen.
Fig. 26. **Ohrmuskeln bei nach vorn gestellter Spalte** (von oben und hinten gesehen).
Fig. 27. **Knorpelgerüst des Nasen-Einganges.**
Fig. 28. **Schneidezähne und Hakenzahn der linken Seite, zum großen Teile freigelegt.**
Fig. 29. **Schneidezahn mit Reibefläche und Kunde.**

Die im nachfolgenden gebrauchten Buchstaben und Zahlen bezeichnen in **allen** Figuren gleichmässig dieselben anatomischen Teile. Die Buchstaben c, d und e beziehen sich auf dieselben anatomischen Teile, wie in Fig. 2 u. 5 (Taf. 2 u. 4).

Die Fig. 20, 22, 24 u. 26 sollen das Verhalten der Ohrmuskeln bei den verschiedenen Stellungen der Ohrmuschel demonstrieren.

In Fig. 28 ist die die Wurzel des Haken- und Eckzahnes bedeckende Knochenplatte entfernt worden, damit die Richtung und Lage des in der Zahnhöhle steckenden Teiles dieser Zähne gezeigt werden können.

Fig. 29 ist aufgenommen worden zur Demonstration der Form und in erster Linie der Reibefläche eines Schneidezahnes mit der sog. Kunde; der Zahn entstammt einem ungefähr 6jährigen Tiere.

a. (Fig. 20, 24 u. 81 78.) Der besondere **Heber der Oberlippe** (M. levator labii sup. proprius) ist ein seitlich an der Nase gelegener Muskel, der dicht vor dem inneren Augenwinkel entspringt und gegen den Nasenrücken verlaufend in eine Sehne ausgeht, die auf die Nasenspitze tritt, sich mit der der anderen Seite zu a′ (Fig. 20 u. 24) vereinigt und in der Oberlippe endet; Muskel und Sehne modellieren sich i. d. R. durch die äußere Haut hindurch, wie dies Fig. 1 (Taf. 1) zeigt.

Wirk. Der Muskel hebt die Oberlippe und öffnet die Lippenspalte (Textb. S. 92).

Planches 9 et 10. Muscles et os de la tête.

Fig. 20. **Vue de profil des muscles de la tête** (les muscles de l'oreille dirigent le pavillon en avant).
Fig. 21. **Vue de profil des os de la tête.**
Fig. 22. **Muscles de l'oreille,** le pavillon étant dirigé en arrière (vus de profil).
Fig. 23. **Cartilage du pavillon de l'oreille,** dirigé en avant, vue de profil.
Fig. 24. **Muscles de la tête,** vus de dessus (les muscles de l'oreille droite dirigent le pavillon en avant, les muscles de l'oreille gauche le dirigent en dehors).
Fig. 25. **Os de la tête,** vus de dessus.
Fig. 26. **Muscles de l'oreille,** le pavillon étant dirigé en avant (vus de dessus et par derrière).
Fig. 27. **Cartilages des naseaux.**
Fig. 28. **Incisives et canine du côté gauche** mises en grande partie à nu.
Fig. 29. **Incisives avec la table dentaire et le cornet dentaire.**

Les lettres et les chiffres employés par la suite désignent les mêmes parties anatomiques pour **toutes** les figures. Les lettres c, d et e se rapportent aux mêmes parties anatomiques des figures 2 et 5 (pl. 2 et 4).

Les **figures 20, 22, 24 et 26** doivent démontrer la situation des muscles de l'oreille dans les différentes positions du pavillon.

Dans la **figure 28** la plaque osseuse qui recouvre les racines de la dent de coin et de la canine a été enlevée pour pouvoir démontrer la direction et la position de la partie de ces dents restant dans l'alvéole.

La **figure 29** doit démontrer la forme de la table d'une incisive et le cornet dentaire; la dent provient d'un animal âgé d'environ six ans.

a. (Fig. 20, 24 et 81 78.) Le *Releveur propre ou profond de la lèvre supérieure* (Sus-maxillo-labial; caput infraorbitale quadrati superioris) est un muscle situé sur le côté du nez. Il prend origine directement au-dessous de l'angle interne de l'œil, se dirige vers le chanfrein et se termine par un tendon qui passe sur le bout du nez, s'unit en a′ avec celui du côté opposé et prend fin dans la lèvre supérieure. Le muscle et son tendon sont d'ordinaire bien dessinés sous la peau, comme l'indique la fig. 1 (pl. 1).

Usages. Le muscle relève la lèvre supérieure et ouvre la bouche.

Plates 9 and 10. Muscles and Skeleton of the Head.

Fig. 20. **Lateral view of the muscles of the head** (the muscles of the ear shown with the opening directed forward).
Fig. 21. **Lateral view of the skeleton of the head.**
Fig. 22. **Muscles of the ear with the opening directed backward** (lateral view).
Fig. 23. **Cartilage of the ear with the opening directed forward** (lateral view).
Fig. 24. **Muscles of the head,** seen from above (the muscles of the ear on the right side are shown with the opening directed forward, on the left side with it directed outward).
Fig. 25. **Skeleton of the head,** seen from above.
Fig. 26. **Muscles of the ear with the opening directed forward** (seen from above and behind).
Fig. 27. **Cartilaginous framework of the nostrils.**
Fig. 28. **Incisor and canine teeth of the left side in great part exposed.**
Fig. 29. **Incisor tooth with masticatory surface and mark.**

The letters and numbers which follow refer in **all** the figures to the same anatomical structures. The letters c, d and e refer to the same structures as in fig. 2 and 5 (Plates 2 and 4).

Figures 20, 22, 24 and 26 are intended to show the arrangement of the muscles of the ear in the various positions of the latter.

In **fig. 28** the plate of bone which covers the roots of the canine and corner teeth is removed, so that the direction and position of the embedded portions of these teeth may be shown.

Fig. 29 is included to show the form and especially the masticatory surface and mark of an incisor tooth; the tooth is that of an animal about 6 years of age.

a. (Fig. 20, 24 and 81 78.) The special *levator of the upper lip* (M. levator labii sup. proprius) is situated on the side of the nose and arises just in front of the inner canthus of the eye. It passes toward the roof of the nose and is continued by a tendon which reaches the point of the nose, where it unites with its fellow of the opposite side (at a′) and ends in the upper lip. The muscle and its tendon are usually modelled through the skin as fig. 1 (plate 1) shows.

Action. The muscle raises the upper lip.

Tafel 9, 10.

b. (Fig. 20, 24 u. 81 74.) **Heber (Auswärtszieher) der Oberlippe und des Nasenflügels** (M. levator labii sup. alaeque nasi). Dieser platte Muskel geht aus der Stirnfascie hervor und endet im Nasenflügel und der Oberlippe, nachdem er sich kurz zuvor in 2 Schenkel gespalten hat, zwischen denen f hindurch tritt. Der Muskel markiert sich ebenfalls i. d. R. geringgradig, besonders bei seiner Kontraktion (vergl. Fig. 1), beim lebenden Tiere.

Wirk. Er zieht die Oberlippe und den Maulwinkel in die Höhe und erweitert die Nase (Textb. S. 91).

c. (Fig. 20 u. 22.) Ursprungsteil des **gemeinschaftlichen Kopf- Hals- Armmuskels** (M. sterno-cleido-mastoideus) (vergl. S. 1).

d. (Fig. 20.) Ende vom **Brust-Kiefermuskel** (M. sternomandibularis), dessen Sehne (d') an der Beule des Unterkiefers endet und sich, besonders bei Kontraktion und Spannung des Muskels, deutlich durch die äußere Haut und selbst durch die mit 44 bezeichnete Ohrspeicheldrüse hindurch abhebt; vergl. im übrigen betr. dieses Muskels S. 2.

e. (Fig. 20.) Endabschnitt der vereinigten beiderseitigen **Brust- und Schulter-Zungenbeinmuskeln** (Mm. omohyoidei u. sternohyoidei), der am Zungenbeinkörper endet.

f. (Fig. 20, 24 u. 81 75.) **Pyramiden-Muskel der Nase** (M. caninus s. pyramidalis nasi), ein platter Muskel, der schmal dicht vor der Jochleiste (27) beginnt und, indem er sich fächerförmig verbreitert, zwischen den beiden Schenkeln von b hindurch zum äußeren Nasenloche tritt; er markiert sich äußerlich, wie Fig. 1 (auf Taf. 1) erkennen läßt.

Wirk. Der Muskel erweitert das Nasenloch (Textb. S. 91).

g. (Fig. 20, 24 u. 81 76.) Der **Jochmuskel** (M. zygomaticus major) ist ein dünner, schmaler Muskel, der in der Regel beim lebenden Tiere durch die Haut nicht wahrzunehmen ist.

Wirk. Er zieht den Maulwinkel auf- und rückwärts (Textb. S. 91).

h. (Fig. 20 u. 81 77.) Der **Backenmuskel** (M. buccinator) bildet die Grundlage der Backe und entspringt z. T. am Zahnfachrande des Oberkiefers, z. T. an dem des Unterkiefers; von hier aus verlaufen die Muskelfasern so, wie es die Abbildung zeigt, und stoßen in einer

Planches 9, 10.

b. (fig. 20, 24 et 81 74.) Le *Releveur commun ou superficiel de l'aile du nez et de la lèvre supérieure* (sus-naso-labial; fronto-labial, caput angulare quadrati labii superioris) est un muscle plat émanant du fascia épicranien; il s'attache à l'aile du nez et à la lèvre supérieure après avoir formé deux branches entre lesquelles passe f. Le muscle se dessine également sur l'animal vivant, mais d'ordinaire un peu moins et seulement à l'état de contraction (voir fig. 1).

Usages. Le muscle élève la lèvre supérieure et la commissure des lèvres et dilate le naseau.

c. (Fig. 20 et 22.) Origine du *Mastoïdo-huméral* (voir p. 1).

d. (Fig. 20.) Partie terminale du *Sterno-céphalique,* dont le tendon d' s'attache à la tubérosité de l'angle de la mâchoire inférieure. Le tendon est perceptible sous la peau et même sous la glande parotide désignée sous 44, surtout quand le muscle se contracte ou quand il est tendu. Pour le reste concernant ce muscle (voir p. 2).

e. (Fig. 20.) Partie terminale des muscles *omo-hyoïdien* et *sterno-hyoïdien.* Les muscles des deux côtés sont intimement unis et s'attachent au corps de l'hyoïde.

f. (Fig. 20 et 81 75.) Le *Canin* (grand sus-maxillo-nasal; M. caninus) est un muscle plat qui s'attache au devant de l'épine du maxillaire supérieur (27), s'élargit en forme d'éventail, passe entre les deux branches de b et prend fin sur l'aile externe du naseau. Il est perceptible sous la peau, comme l'indique la figure 1 (pl. 1).

Usages. Le muscle dilate le naseau.

g. (Fig. 20 et 81 76.) Le *Zygomatique* (grand zygomatique; zygomato-labial; M. zygomaticus) est un muscle mince et étroit qui n'est d'ordinaire pas perceptible sous la peau de l'animal vivant.

Usages. Le muscle tire en arrière la commissure des lèvres.

h. (Fig. 20 et 81 77.) Le *Buccinateur* (alvéolo-labial; molaire externe et molaire interne; M. buccinator) forme la base de la joue. Il prend son origine en partie sur le bord dentaire du maxillaire supérieur, en partie sur celui du maxillaire inférieur. De là les fibres muscu-

Plates 9, 10.

b. (Fig. 20, 24 and 81 74.) *Levator (abductor) of the upper lip and wing of the nostril* (M. levator labii sup. alaeque nasi). This flat muscle arises from the fascia of the forehead and ends in the wing of the nostril and the upper lip shortly after it has divided into two branches, between which *f* passes. The muscle is faintly evident in the living animal, especially during contraction (cf. fig. 1).

Action. It raises the upper lip and the angle of the mouth and dilates the nostril.

c. (Fig. 20 and 22.) Origin of the *mastoido-humeralis* (M. sterno-cleidomastoideus) (cf. page 1).

d. (Fig. 20.) End of the *sterno-cephalic muscle* (M. sterno-mandibularis), the tendon (d') of which ends on the tuberosity (angle) of the lower jaw. The tendon, especially during contraction and tension of the muscle, is distinctly evident through the skin and even the parotid gland (44); see also in regard to this muscle page 2.

e. (Fig. 20.) Terminal parts of the combined *omo-hyoid and sterno-hyoid muscles* of the two sides. (Mm. omohyoidei et sternohyoidei), which end on the body of the hyoid bone.

f. (Fig. 20 and 81 75.) *Pyramidal or lateral dilator muscle of the nose* (M. caninus s. pyramidalis nasi), a flat muscle, which has a narrow origin just in front of the maxillary ridge (27) and, spreading out like a fan, passes between the two branches of b to the nostril; it is externally recognisable as fig. 1 (on plate 1) shows.

Action. It dilates the nostril.

g. (Fig. 20 and 81 76). The *zygomaticus* (M. zygomaticus major) is a thin narrow muscle not usually recognisable in the living animal.

Action. It draws the angle of the mouth upward and backward.

h. (Fig. 20 and 81 77). The *buccinator muscle* (M. buccinator) forms the basis of the cheek and arises partly on the alveolar border of the upper jaw-bone, partly on that of the lower jaw-bone. The muscular fibres are directed as the illustration shows and meet at a lon-

Tafel 9, 10.

Längslinie bezw. -Sehne zusammen. Diese sowie beide Abteilungen des Muskels markieren sich i. d. R. durch die äußere Haut hindurch (vergl. Fig. 1 auf Taf. 1).

Wirk. Er preßt die Backe an die Backzähne (Textb. S. 93).

Am unteren Rande des Backenmuskels liegt

i. (Fig. 20 u. 81 78.) der **Niederzieher der Unterlippe** (M. quadratus labii inferioris) als ein plattrundlicher Muskel, der mit einer kurzen, runden Sehne in der Unterlippe endet; diese sowie der in der Backe vor dem äußeren Kaumuskel liegende Abschnitt des Muskels modellieren sich, wie Fig. 1 (auf Taf. 1) erkennen läßt, deutlich durch die äußere Haut hindurch.

Wirk. Er zieht die Unterlippe herab und öffnet die Lippenspalte (Textb. S. 92).

k. (Fig. 20.) Der **Kreismuskel der Lippen** (M. orbicularis oris) bildet die Grundlage der Lippen und besteht aus Muskelfasern, die um die Lippenspalte herum verlaufen und bei ihrer Kontraktion die Lippenspalte schließen.

l. (Fig. 20.) ist der sog. **Trompetenmuskel** (M. dilatator nasi), dessen spärliche Fasern radiär in die Wand der weichen Nase (der Nasentrompete) ausstrahlen und diese erweitern.

m. (Fig. 20, 82 u. 83 80.) **Äußerer Kaumuskel** (M. masseter). Dieser platte, aber kräftige Muskel liegt an der äußeren Fläche des Unterkieferastes (Fig. 21 30) und befestigt sich an dieser bis zum hinteren und unteren Rande des Unterkiefers, während er an der Jochleiste und dem unteren Rande des Jochbogens entspringt; er tritt deutlich plastisch hervor (vergl. Fig. 1). Auf ihm liegen nahe dem Jochbogen die querlaufende Gesichtsarterie und -Vene (Fig. 20 41) und die Äste des Angesichtsnerven (Fig. 20 43), während an seinem vorderen Rande die Angesichtsgefäße verlaufen. Die erwähnten Gefäße und Nerven treten m. o. w. deutlich durch die äußere Haut hervor, wie dies Fig. 1 erkennen läßt.

Wirk. Er zieht den Unterkiefer an den Oberkiefer heran (Textb. S. 88).

Planches 9, 10.

laires suivent la direction indiquée par le dessin et se confondent dans une ligne resp. un tendon longitudinal. Ce tendon ainsi que les deux parties du muscle sont d'ordinaire perceptibles sous la peau (voir fig. 1, pl. 1).

Usages. Le muscle ramène les joues vers les molaires.

i. (Fig. 20 et 81 78.) L'*Abaisseur de la lèvre inférieure* (maxillo-labial) longe le bord inférieur du buccinateur; il est plat et demirond et se termine à la lèvre inférieure par un tendon court et rond. Ce tendon et la partie du muscle située sur la joue avant le masséter se distinguent nettement sous la peau (voir fig. 1).

Usages. Le muscle écarte la lèvre inférieure de la supérieure et la tire en bas.

k. (Fig. 20.) Le *Labial ou orbiculaire des lèvres* (M. orbicularis oris) forme la base principale des lèvres et se compose de fibres musculaires qui font le tour de la bouche et la ferment lorsqu'elles se contractent.

l. (Fig. 20.) Le *Nasal* (transverse du nez; triangulaire du nez; constricteur du nez; petit sus-maxillo-nasal; pars transversa musculi nasalis) est composé de rares fibres rayonnant vers la fausse narine et servant à la dilater.

m. (Fig. 20, 82 et 83 80.) Le *Masséter* (masséter externe; zygomato-maxillaire; M. masseter) est un muscle plat, mais puissant appliqué contre la face externe de la branche montante du maxillaire inférieur (fig. 21 30). Il s'insère d'une part sur la branche montante du maxillaire inférieur et sur son bord postérieur et inférieur, d'autre part sur l'épine maxillaire et sur le bord inférieur de l'arcade zygomatique. Il ressort nettement sur l'animal vivant (voir fig. 1). L'artère transversale de la face et la veine correspondante (fig. 20 41) sont situées sur la surface du muscle près de l'arcade zygomatique, tandis que les branches du nerf facial (fig. 20 43) glissent en travers de la surface du muscle et que l'artère faciale et la veine faciale en contournent le bord antérieur. Ces vaisseaux et ces nerfs sont plus ou moins perceptibles sous la peau, comme l'indique la fig. 1.

Usages. Le muscle élève la mâchoire inférieure vers la mâchoire supérieure.

Plates 9, 10.

gitudinal raphe or tendon. The latter, as well as both parts of the muscle, are usually recognisable through the skin (cf. fig. 1 on plate 1).

Action. It presses the cheek against the molar teeth.

Along the lower edge of the buccinator lies

i. (Fig. 20 and 81 78.) the *depressor of the lower lip* (M. quadratus labii inferioris), a rounded flat muscle, which ends by means of a short, round tendon in the lower lip; the latter, as well as the part of the muscle which lies in the cheek in front of the masseter muscle, is modelled clearly through the skin, as fig. 1 (on plate 1) shows.

Action. It draws the lower lip down and opens the lips.

k. (Fig. 20.) The *orbicular muscle of the lips* (M. orbicularis oris) forms the chief basis of the lips and consists of muscular fibres which surround the opening of the lips and close the latter when they contract.

l. (Fig. 20.) is the *superior dilator muscle of the nose* (M. dilatator nasi), the scattered fibres of which are arranged radially on the wall of the false nostril which they dilate.

m. (Fig. 20, 82 and 83 80.) *Masseter muscle* (M. masseter). This flat but powerful muscle lies on the outer surface of the branch of the lower jaw bone (fig. 21 30). It is attached to the latter as far as its posterior and lower edge, while it arises from the maxillary ridge and the lower edge of the zygomatic arch; its contour is distinctly visible (cf. fig. 1). On it, near the zygomatic arch, lie the transverse facial artery and vein (fig. 20 41) and the branches of the facial nerve (fig. 20 43), while the facial vessels run along its anterior edge. The vessels and nerves mentioned are more or less clearly evident through the skin, as may be seen from fig. 1.

Action. It draws the lower jaw against the upper.

Tafel 9, 10.

n. (Fig. 20, 22 u. 24.) **Niederzieher der Ohrmuschel.**

o. (Fig. 20 u. 22.) **Außerer Einwärtszieher der Ohrmuschel.**

o′. (Fig. 22.) **Unterer Einwärtszieher der Muschel.**

o″. (Fig. 22 u. 24.) **Oberer Einwärtszieher der Muschel.**

p, p′. (Fig. 20, 22 u. 24.) **Gemeinschaftlicher Ohrmuskel.**

q. (Fig. 20, 22 u. 26.) **Auswärtszieher**
r. (Fig. 20, 24 u. 26.) **Heber** } **der Muschel.**

Ursprung und Ende der unter n—r genannten Muskeln, sowie ihre Lage- und Formveränderungen bei den verschiedenen Stellungen der Ohrmuschel ergeben sich aus den Fig. 20, 22, 24 u. 26. Die Wirkung der Muskeln ergibt sich aus deren Benennung.

s. (Fig. 20, 22 u. 26.) **Oberer schiefer Kopfmuskel** (M. obliquus capitis superior); er liegt als ein kräftiger Muskel, der sich unter Umständen auch durch die äußere Haut modelliert, zwischen dem vorderen Rande des Atlas und dem Hinterhauptsbein.

Wirk. Der Muskel ist Strecker des Kopfes (Textb. S. 111).

t. (Fig. 20, 22 u. 26.) **Riemenförmiger Muskel** (M. splenius) (vergl. S. 7 unter w).

u. (Fig. 24.) **Äußerer Heber des oberen Augenlides** (M. corrugator supercilii).

v. (Fig. 20.) Der **Griffel-Kinnbackenmuskel** ist ein auf dem Querschnitte rundlicher, kräftiger Muskel, der vom Drosselfortsatz des Hinterhauptsbeines entspringt, an der Beule des Unterkieferbeines endet und sich mit seinem unteren, nicht von der Ohrspeicheldrüse bedeckten Teile durch die äußere Haut modelliert.

Wirk. Er zieht den Unterkiefer vom Oberkiefer ab (Textb. S. 88).

x. (Fig. 24.) **Quermuskel der Nase** (M. transversus nasi), der als platter Muskel auf den X-Knorpeln (Fig. 27 35) liegt.

Wirk. Er ist Erweiterer des Nasenloches (Textb. S. 93).

Planches 9, 10.

n. (Fig. 20, 22, 24.) Le *Parotido-auriculaire* abaisse l'oreille et l'incline en dehors.

o. (Fig. 20 et 22.) La branche inférieure (o) et la branche supérieure (o′) du *zygomatico-auriculaire* tirent l'oreille en avant.

o″. (Fig. 22 et 24.) Le *Scuto-auriculaire externe* porte l'ouverture du pavillon en avant.

p. p′. (Fig. 20, 22 et 24.) Le *Temporo-auriculaire externe* est adducteur de l'oreille.

q. (Fig. 20, 22 et 26.) Le *Cervico-auriculaire moyen* fait tourner l'ouverture de l'oreille en dehors et en arrière.

r. (Fig. 20, 24 et 26.) Le *Cervico-auriculaire superficiel* tire l'oreille en arrière. Les points d'attache des muscles mentionnés sous n à r, de même que les modifications de leur situation lors des changements de position du pavillon de l'oreille sont indiqués par les fig. 20, 22 24 et 26.

s. (Fig. 20, 22 et 26.) Le *Petit oblique de la tête* (oblique supérieur de la tête; atloïdo-mastoïdien; M. obliquus capitis superior) est un muscle épais, parfois perceptible sous la peau. Il va du bord antérieur de l'atlas à l'occiput.

Usages. Le muscle étend la tête.

t. (Fig. 20 et 22.) *Splénius* (voir page 7, w).

u. (Fig. 24.) Le *Frontal* ou releveur de la paupière supérieure.

v. (Fig. 20.) Le *Digastrique* (stylo-maxillaire; M. biventer maxillae; M. digastricus) est un muscle cylindrique et puissant qui prend son origine sur l'apophyse jugulaire de l'occipital et se termine sur la tubérosité de l'angle du maxillaire inférieur. La partie non recouverte par la parotide est perceptible sous la peau.

Usages. Il abaisse et tire le maxillaire inférieur en arrière.

x. (Fig. 24.) Le *Dilatateur des narines* (pinnal transverse, transversal du nez; transversal du bout du nez; pars alaris musculi nasalis) est un muscle plat, appliqué sur la partie élargie des cartilages des naseaux (fig. 27 35).

Usages. Le muscle est dilatateur des naseaux.

Plates 9, 10.

n. (Fig. 20, 22 and 24.) *Depressor of the ear.*

o. (Fig. 20 and 22.) *External adductor of the ear.*

o′. (Fig. 22.) *Inferior adductor of the ear.*

o″. (Fig. 22 and 24.) *Superior adductor of the ear.*

p, p″. (Fig. 20, 22 and 24.) *Common muscle of the ear* (M. scutularis).

q. (Fig. 20, 22 and 26.) *Abductor*
r. (Fig. 20, 24 and 26.) *Levator* } *of the ear.*

The origin and termination of the muscles n—r, as well as their changes of position and form in the various positions of the ear may be made out from fig. 20, 22, 24 and 26. The names indicate the actions of the muscles.

s. (Fig. 20, 22 and 26.) *Superior oblique muscle of the head* (M. obliquus capitis superior), a strong muscle which lies between the anterior edge of the atlas and the occipital bone, and may, under certain circumstances, be modelled through the skin.

Action. It extends the head.

t. (Fig. 20 and 22.) *Splenius muscle* (M. splenius) (cf. page 7 under w).

u. (Fig. 24.) *External levator of the upper eyelid* (M. corrugator supercilii).

v. (Fig. 20.) The *stylo-maxillaris muscle*, strong, rounded in cross-section, arises on the styloid (jugular) process of the occipital bone and ends on the tuberosity (angle) of the lower jawbone. Its lower part which is not covered by the parotid gland is modelled through the skin.

Action. It draws the lower jaw away from the upper.

x. (Fig. 24.) *Transverse dilator muscle of the nose* (M. transversus nasi), a flat muscle which lies on the alar cartilages (fig. 27 35).

Action. It dilates the nostril.

Tafel 9, 10.

y. (Fig. 20.) Entspricht y in Fig. 2 auf Taf. 2 (vergl. S. 7 y).

1. (Fig. 23.) **Ohrmuschel** (Auricula).

2. (Fig. 20, 22, 23, 24 u. 26.) **Äußerer,** bezw. hinterer Rand der Ohrmuschel.

3. (Fig. 20 u. 22—24.) **Innerer,** bezw. vorderer Rand der Ohrmuschel.

4. (Fig. 23.) **Ohreinschnitt** (Incisura intertragica).

5. (Fig. 23.) **Gesäß oder Grund der Ohrmuschel.**

6. (Fig. 23.) **Griffelfortsatz der Ohrmuschel.**

7. (Fig. 23.) **Ring- oder Kürass-Knorpel** (Cartilago annularis), der dem Menschen fehlt.

Die gestaltlichen und anderen Verhältnisse der unter 1—7 erwähnten Teile der Ohrmuschel ergeben sich klar aus den Fig. 20, 22, 23, 24 u. 26.

8. (Fig. 20, 22 u. 24.) Der **Schildknorpel des Ohres** (Scutellum) dient einer ganzen Anzahl Ohrmuskeln zum Ansatze; er läßt sich durch die äußere Haut mit dem tastenden Finger feststellen.

9. (Fig. 20—25.) **Jochbogen** (Arcus zygomaticus), der nur von der äußeren Haut bedeckt ist und sich infolgedessen durch die letztere hindurch modelliert. Besonders sein oberer Rand tritt scharf hervor und zwar um so mehr, je älter das Tier ist.

10. (Fig. 20 u. 24.) Die **Augengrube** stellt eine hinter dem in Fig. 21 mit 12 bezeichneten Jochfortsatz des Stirnbeines (Augenbogen) gelegene Grube dar, in die der seitlich zusammengedrückte Kronenfortsatz des Unterkieferbeines (Fig. 21 u. 25_{11}) hereinragt, und die im übrigen mit Fett ausgefüllt ist; da bei älteren und bei mageren Tieren das Fett immer mehr schwindet, so sind bei diesen die Grube und der Kronenfortsatz des Unterkiefers deutlicher als bei jungen und gut genährten Tieren. Während der Kaubewegungen kann man in der Augengrube die Bewegungen des Kronenfortsatzes des Unterkieferbeines m.o.w. deutlich verfolgen.

11. (Fig. 21 u. 25.) Der **Kronenfortsatz des Unterkieferbeins** (Proc. coronoideus), s. unter 10.

12. (Fig. 21 u. 25.) Der **Augenbogen** tritt plastisch deutlich durch die äußere Haut hervor.

Planches 9, 10.

y. (Fig. 20.) Correspond à y de la figure 2, pl. 2, voir page 7.

1. (Fig. 23.) *Pavillon* ou *conque de l'oreille.*

2. (Fig. 20, 22, 23, 24 et 26.) *Bord externe* ou postérieur du pavillon.

3. (Fig. 20 et 22 à 24.) *Bord interne* ou antérieur du pavillon.

4. (Fig. 23.) *Entrée du pavillon.*

5. (Fig. 23.) *Fond du pavillon.*

6. (Fig. 23.) *Prolongement pointu du cartilage conchinien.*

7. (Fig. 23.) *Cartilage annulaire.* Il n'existe pas chez l'homme.

Les rapports de forme et autres des parties mentionnées de 1 à 7 sont clairement indiqués par les figures 20, 22, 23, 24 et 26.

8. (Fig. 20, 22, 24.) Le *Cartilage scutiforme* ou scutum auriculaire sert d'attache à un grand nombre des muscles de l'oreille. Il peut être reconnu sous la peau par le toucher.

9. (Fig. 20 à 25.) L'*Arcade zygomatique* n'est recouverte que par la peau et est donc nettement dessinée sous elle. Le bord supérieur surtout est bien marqué et devient plus tranchant à mesure que l'animal vieillit.

10. (Fig. 20 et 24.) La *Fosse temporale* (vide orbito-temporal; salière) est une cavité située derrière l'apophyse orbitaire du frontal (fig. 21_{12}) ou arcade orbitaire et est plus ou moins comblée de graisse. L'apophyse coronoïde du maxillaire inférieur (fig. 21 et 25_{11}) s'introduit dans la cavité. La graisse disparaissant progressivement avec l'âge ou avec l'amaigrissement, la cavité et l'apophyse coronoïde du maxillaire inférieur sont plus marquées sur les animaux âgés et maigres que sur les chevaux jeunes on bien nourris. On peut suivre plus ou moins nettement les mouvements de l'apophyse coronoïde dans la fosse temporale pendant la mastication.

11. (Fig. 21 et 25). *Apophyse coronoïde du maxillaire inférieur* (voir sous 10).

12. (Fig. 21 et 25.) L'*Arcade orbitaire* ou arcade sourcilière est nettement perceptible sous la peau.

Plates 9, 10.

y. (Fig. 20.) Corresponds to y in fig. 2 on plate 2 (cf. page 7 y).

1. (Fig. 23). *Cartilage of ear* (auricula).

2. (Fig. 20, 22, 23, 24 and 26.) *External* or posterior edge of cartilage of ear.

3. (Fig. 20 and 22—24.) *Internal* or anterior edge of cartilage of ear.

4. (Fig. 23.) *Intertragic notch* (incisura intertragica).

5. (Fig. 23.) *Base of cartilage of ear.*

6. (Fig. 23.) *Styloid process of cartilage of ear.*

7. (Fig. 23.) *Annular cartilage* (cartilago annularis), absent in man.

The form and other relations of the parts of the cartilages of the ear noted in 1—7 may be clearly understood from fig. 20, 22, 23, 24 and 26.

8. (Fig. 20, 22 and 24.) The *scutiform cartilage of the ear* (scutellum) serves for the attachment of a number of the muscles of the ear; it can be felt through the skin.

9. (Fig. 20—25.) The *zygomatic arch* (arcus zygomaticus), which is covered by the skin only and is therefore clearly modelled through the latter. Its upper border is particularly sharply marked, especially in the old subject.

10. (Fig. 20 and 24.) The *temporal fossa* appears as a hollow behind the zygomatic process of the frontal bone (orbital arch) (12 in fig. 21) into which the laterally flattened coronoid process of the mandible (fig. 21 and 25_{11}) projects. Otherwise it is occupied by fat; since the fat disappears more and more in old and in thin subjects, the hollow and the coronoid process of the lower jaw-bone are more marked in them than in young and well-nourished animals. The movements of the coronoid process of the mandible during mastication may be more or less clearly followed.

11. (Fig. 21 and 25.) The *coronoid process of the mandible* (Proc. coronoideus), vide under 10.

12. (Fig. 21 and 25.) The *orbital arch;* the contour of this is distinctly evident through the skin.

Tafel 9, 10.

13. (Fig. 21 u. 25.) **Hinterhauptsbein** (Os occipitale); von ihm kommen für die plastische Anatomie höchstens

13′. (Fig. 21 u. 25) der **Kamm** und

13″. (Fig. 21) der **Drosselfortsatz** in Betracht.

13‴. (Fig. 21) ist der **Gelenkfortsatz** des Hinterhauptsbeines.

14. (Fig. 21 u. 25.) Das **Scheitelbein** (Os parietale), dessen

14′. (Fig. 25.) **Kamm** sich deutlich durch die äußere Haut fühlen läßt und sich in die ebenfalls durchfühlbaren und i. d. R. auch äußerlich markierten, also sichtbaren

15′. (Fig. 21 u. 25.) **Stirnkämme** spaltet.

15. (Fig. 21 u. 25.) **Stirnbein** (Os frontale), das die Grundlage der Stirne bildet und direkt unter der äußeren Haut liegt; seitlich geht von ihm der Jochfortsatz oder Augenbogen (Fig. 21 u. 25 12) ab.

16. (Fig. 21 u. 25.) **Schläfenbein** (Os temporale).

17. (Fig. 21.) **Äußerer Gehörgang** (Meatus acusticus externus).

18. (Fig. 20 u. 21.) Das vom Gelenkfortsatz des Unterkieferbeines (31) und vom Jochfortsatz des Schläfenbeins gebildete **Kiefergelenk,** dessen Lage stets durch eine flache, rundliche Erhöhung und zwar besonders deutlich bei den Kaubewegungen des Kiefers markiert ist.

19. (Fig. 21, 25 u. 83 32.) **Augenhöhle** (Orbita), in der das Auge mit seinen Anhangsteilen sich befindet.

20. (Fig. 21 u. 25.) **Jochbein** (Os jugale), das sich an der Bildung der Angesichts- oder Jochleiste (27) beteiligt.

21. (Fig. 21 u. 25.) **Tränenbein** (Os lacrimale).

22. (Fig. 21 u. 25.) **Nasenbein** (Os nasale), das als Grundlage der Nase direkt unter der äußeren Haut liegt und sich durch diese hindurch modelliert; nach vorn läuft es in eine Spitze aus. An sie legt sich der in Fig. 27 auf Taf. 10 mit 34 bezeichnete Seitenwandknorpel so an, daß der seitliche Rand beider für das beobachtende Auge deutlich hervortritt.

Planches 9, 10.

13. (Fig. 21 et 25.) L'*Occipital*, dont les parties suivantes peuvent entrer en considération au point de vue de l'anatomie plastique:

13′. (Fig. 21 et 25.) la *Crête* ou *protubérance occipitale* (tubérosité cervicale) et

13″. (Fig. 21.) l'*Apophyse jugulaire.*

13‴. (Fig. 21.) Le *Condyle articulaire.*

14. (Fig. 21 et 25.) Le *Pariétal,* dont

14′. (Fig. 25.) la *Crête* médiane ou sagittale est nettement reconnaissable sous la peau, ainsi que

15′. (Fig. 21 et 25.) les *Crêtes pariétales* ou *temporales* qui en forment le prolongement.

15. (Fig. 21 et 25.) Le *Frontal* forme la base du front et est directement recouvert par la peau; il possède, de chaque côté, une apophyse orbitaire formant l'arcade orbitaire (fig. 21 et 25 12).

16. (Fig. 21 et 25.) *Temporal.*

17. (Fig. 21.) *Hiatus auditif externe.*

18. (Fig. 20 et 21.) L'*Articulation temporo-maxillaire* est formée par le condyle du maxillaire inférieur (31) et par l'apophyse zygomatique du temporal. L'endroit où se trouve l'articulation est toujours marqué par une surélévation plate et arrondie et se dessine nettement lors des mouvements masticatoires.

19. (Fig. 21, 25 et 83 32.) L'*Orbite* ou cavité orbitaire contient l'œil et ses parties annexes.

20. (Fig. 21 et 25.) Le *Zygomatique* ou molaire, jugal, os de la pommette, participe à la formation de la crête zygomatique ou épine maxillaire (27).

21. (Fig. 21 et 25.) *Lacrymal* ou os unguis.

22. (Fig. 21 et 25.) L'*os propre du nez* ou os nasal forme la base du nez et du chanfrein. Il est directement recouvert par la peau et se dessine sous elle. Il se termine en pointe vers l'avant (fig. 27 34). Le bord supérieur élargi de la cloison médiane du nez est accolé au bord externe du nasal. Il est nettement visible sous la peau.

Plates 9, 10.

13. (Fig. 21 and 25.) *Occipital bone* (Os occipitale); of this bone we need only consider for the purposes of plastic anatomy

13′. (Fig. 21 and 25.) the *crest* and

13″. (Fig. 21.) the *jugular* (or *styloid*) *process.*

13‴. (Fig. 21.) is the *condyle* of the occipital bone.

14. (Fig. 21 and 25.) The *parietal bone* (Os parietale) of which

14′. (Fig. 25.) the *crest* may be distinctly felt through the skin; it divides into

15′. Fig. 21 and 25.) the *frontal crests,* which may also be felt and usually seen.

15. (Fig. 21 and 25.) *Frontal bone* (Os frontale), which forms the basis of the forehead and lies directly under the skin; laterally the zygomatic process or orbital arch (fig. 21 and 25 12) projects from it.

16. (Fig. 21 and 25.) *Temporal bone* (Os temporale).

17. (Fig. 21.) *External orifice of the ear* (Meatus acusticus externus).

18. (Fig. 20 and 21.) The *temporo-maxillary joint,* formed by the condyle of the lower jaw-bone (31) and the zygomatic process of the temporal bone; its position is always indicated — and especially clearly during the movements of the jaw in chewing — by a rounded flat eminence.

19. (Fig. 21, 25 and 83 32.) *Orbital cavity* (Orbita), in which the eye with its accessory structures is situated.

20. (Fig. 21 and 25.) *Malar* or *cheek bone* (Os jugale), which takes part in the formation of the facial or zygomatic ridge (27).

21. (Fig. 21 and 25.) *Lachrymal bone* (Os lacrimale).

22. (Fig. 21 and 25.) *Nasal bone* (Os nasale), which forms the basis of the nose and lies directly under the skin, through which it is modelled; it terminates in front in a pointed end. The lateral cartilage of the nose (34 in fig. 27) is attached to the nasal bone in such a way that the outer edges of the two cartilages are clearly observable.

Tafel 9, 10.

23. (Fig. 21 u. 25.) Das **Zwischenkieferbein** (Os intermaxillare s. incisivum) bildet den vordersten Teil des knöchernen Schädels. Sein nach hinten und oben (zum Nasenbein) aufsteigender Nasenfortsatz modelliert sich durch die äußere Haut oder läßt sich wenigstens durchfühlen. Der Körper des Zwischenkieferbeines ist z. T. vom Zahnfleisch überzogen; dieser Abschnitt kommt zum Vorschein, wenn das Tier die Oberlippe hebt. In ihm stecken

24. (Fig. 21 u. 25.) jederseits 3 obere **Schneidezähne** und weiterhin an der Grenze zum Oberkieferbein

25. (Fig. 21.) der obere **Hakenzahn; dieser kommt** nur bei Hengsten und Wallachen vor, während er bei Stuten fast stets fehlt. Bei Hengsten ist er größer und besser entwickelt als bei Wallachen.

26. (Fig. 21 u. 25.) **Oberkieferbein** (Os maxillare sup. s. Maxilla), das die knöcherne Grundlage des größten Teiles der seitlichen Angesichtsfläche bildet, die 6 oberen Backzähne trägt und sich an der Bildung der mit

27. (Fig. 21, 25 u. 82.) bezeichneten **Joch- oder Angesichtsleiste** beteiligt, die deutlich durch die äußere Haut hervortritt, wie dies Fig. 1 zeigt.

28′. (Fig. 20, 21 u. 82 72.) **Unterkieferkörper.** Der vordere Teil desselben bildet die knöcherne Grundlage des sog. Kinnes und enthält die 6 unteren Schneidezähne und den unteren Hakenzahn (29), von dessen Vorkommen dasselbe gilt, wie vom oberen Hakenzahn (s. unter 25). Soweit dieser Teil des Unterkieferkörpers vom Zahnfleisch überzogen ist, kommt er nach dem Zurückschlagen der Unterlippe zum Vorschein. Vom hinteren Teile des Unterkieferkörpers liegen der untere Teil der Seitenfläche und der untere (freie) Rand direkt unter der äußeren Haut (vergl. Fig. 20) und modellieren sich infolgedessen durch diese hindurch. Der obere Rand enthält die 6 unteren Backenzähne.

29. (Fig. 21 u. 28.) **Unterer Hakenzahn,** dessen Alveole in Fig. 28 aufgemeißelt ist, so daß die Wurzel des Zahnes freiliegt und deren Form und Richtung erkannt werden können.

Planches 9, 10.

23. (Fig. 21 et 25.) L'*Intermaxillaire* ou prémaxillaire, petit susmaxillaire, os incisif, forme l'extrémité antérieure de la tête. L'apophyse externe, montante (ou nasale) se dessine sous la peau ou peut être reconnue par le toucher. La partie renflée ou corps des intermaxillaires est en partie recouverte par les gencives, cette partie est visible lorsque l'animal relève la lèvre supérieure. Le corps porte,

24. (Fig. 21 et 25.) de chaque côté, *trois incisives* et plus haut, à la limite du maxillaire supérieur,

25. (Fig. 21.) la *Canine supérieure* ou crochet supérieur. Les crochets n'existent que chez les entiers et les hongres, ils manquent presque toujours chez la jument. Les crochets sont plus forts et mieux développés chez le cheval entier que chez le hongre.

26. (Fig. 21 et 25.) Le *Maxillaire supérieur* ou grand sus-maxillaire forme la base osseuse de la plus grande partie du côté de la figure, porte les six molaires supérieures et continue

27. (Fig. 21, 25 et 82.) la *Crête zygomatique* ou épine maxillaire, qui se dessine nettement sous la peau, comme l'indique la figure 1.

28′. (Fig. 20, 21 et 82 72.) Branches du *maxillaire inférieur*, os de la mâchoire inférieure ou mandibule, dont le corps forme la base osseuse du menton, porte les six incisives inférieures et de chaque côté une canine inférieure (29). La canine inférieure (ou crochet inférieur) se rencontre comme la canine supérieure (voir sous 25), latte partie du corps du maxillaire inférieur recouverte par les gencives est visible quand on rabat la lèvre inférieure. La partie inférieure de la face externe et le bord inférieur (et libre) des branches sont directement recouverts par la peau (voir fig. 20) et ressortent par conséquent sous elle. Le bord supérieur des branches porte les six molaires inférieures.

29. (Fig. 21 et 28.) *Canine inférieure* ou crochet inférieur. L'alvéole a été ouverte au ciseau ainsi la racine de la dent est découverte en démontrant la forme et la direction.

Plates 9, 10.

23. (Fig. 21 and 25.) The *premaxillary bone* (Os incisivum) forms the most anterior part of the upper jaw. Its nasal process, directed backward and upward (to the nasal bone), is modelled through the skin or may be felt at least. The body of the premaxilla is partly covered by the gum; this part comes into view when the animal raises the upper lip. In it are situated on either side

24. (Fig. 21 and 25.) three upper *incisor teeth,* and also, at the junction with the maxilla,

25. (Fig. 21.) the upper *canine* tooth; this is present in stallions and geldings, and is almost always absent in mares. It is larger and better developed in stallions than in geldings.

26. (Fig. 21 and 25.) *Maxillary bone* (Os maxillare sup.) which forms the osseous basis of the greater part of the lateral surface of the face, carries the 6 upper cheek teeth and is concerned in the formation of

27. (Fig. 21, 25 and 82.) the *zygomatic or facial crest,* which is distinctly evident through the skin, as fig. 1 shows.

28′. (Fig. 20, 21 and 82 72.) *The body of the lower jaw-bone.* The former constitutes the osseous basis of the so called chin and carries the 6 lower incisor teeth and the lower canine tooth (29), in regard to the occurence of which the same statement holds good as in the case of the upper canine tooth (vide under 25). When the lower lip is turned back this part of the body of the lower jaw-bone comes into view in so far as it is covered by the gum. The lower part of the lateral surface and the lower (free) edge of the hind part of the body of the lower jaw-bone lie directly under the skin and are therefore modelled through it. The upper edge carries the 6 lower cheek teeth.

29. (Fig. 21 and 28.) *Lower canine tooth,* the alveolus of which has been chiselled away in fig. 28, so that the root of the tooth lies bare and its form and direction may be recognised.

Tafel 9, 10.

30. (Fig. 21 u. 83 71.) **Unterkieferast,** dessen unterer Rand frei ist und allmählich in den aufsteigenden hinteren Rand umbiegt; die Umbiegungsstelle ist stark verdickt und wird als

30′. (Fig. 20, 21.) **Unterkieferbeule** bezeichnet; sie modelliert sich deutlich durch die äußere Haut und kann mit dem Finger abgetastet werden.

31. (Fig. 21.) **Gelenkfortsatz des Unterkiefers;** er hilft das Kiefergelenk bilden (s. unter 18).

32. (Fig. 21.) **1. Halswirbel** (Atlas) mit × der Flügelkante (Atlaskante) (vergl. S. 8 unter 1. H.).

33. (Fig. 21.) **2. Halswirbel.**

34. (Fig. 27.) **Seitenwandknorpel der Nase;** er ergänzt nach vorn das knöcherne Nasendach; an ihn reiht sich nach vorn

35, 35′. (Fig. 24 u. 27.) der **X-förmige oder Nasenflügelknorpel** an, der jederseits aus der Platte (35) und dem Bogen oder Horn (35′) besteht und das Nasenloch stützt. Beide Teile modellieren sich durch die äußere Haut, wie dies Fig. 20 u. 24 erkennen lassen.

37. (Fig. 20.) **Äußere Kinnbackenvene** (V. maxillaris externa); soweit sie hinter dem Unterkiefer am unteren Rande der Ohrspeicheldrüse (44) liegt, tritt sie beim lebenden Tiere i. d. R. plastisch hervor; weniger deutlich ist der im Kehlgange gelegene Teil. Der hinter dem Kiefer gelegene Abschnitt der äußeren Kinnbackenvene vereinigt sich mit der inneren Kinnbackenvene zu der am Halse herabsteigenden

38. (Fig. 20.) **Drosselvene** (V. jugularis); s. über diese im übrigen S. 5.

39. (Fig. 20.) **Angesichtsvene** (V. facialis) mit ihren Verzweigungen, die sich beim lebenden Tiere, namentlich deutlich bei edlen, feinhäutigen Pferden, durch die äußere Haut hindurch modellieren (vergl. Fig. 1).

40. (Fig. 20.) **Ohrspeicheldrüsengang** (Ductus

Planches 9, 10.

30. (Fig. 21 et 83 71.) *Branche du maxillaire inférieur.* Le bord inférieur est libre, s'arrondit peu à peu et romonte vers le bord postérieur. Au point d'union des deux bords se trouve un renflement désigné sous le nom de

30′. (Fig. 20 et 21.) *Tubérosité de l'angle de la mâchoire* nettement dessiné sous la peau et qui peut être reconnu par le toucher.

31. (Fig. 21.) Le *Condyle* de la mâchoire inférieure contribue à former l'articulation temporo-maxillaire (voir 18).

32. (Fig. 21.) *Première vertèbre cervicale* ou Atlas. × désigne le bord de l'aile de l'atlas (voir page 8 sous 1. H.).

33. (Fig. 21.) *Deuxième vertèbre cervicale* ou axis, épistropheus.

34. (Fig. 27.) Le *Bord supérieur élargi de la cloison cartilagineuse du nez* complète en avant la base osseuse du chanfrein. L'extrémité antérieure porte

35, 35′. (Fig. 24 et 27.) les *Cartilages du nez,* disposés de manière à former un X comprenant chacun une plaque ou partie élargie (35) et une corne (35′) qui constituent la charpente des naseaux. Les deux parties se dessinent sous la peau, comme l'indiquent les figures 20 et 24.

37. (Fig. 20.) La *Veine maxillaire externe* ressort plastiquement sur l'animal vivant tant qu'elle suit le bord inférieur de la parotide (44) en arrière du maxillaire inférieur. La partie située dans l'auge est moins perceptible. La partie de la veine située en arrière du maxillaire inférieur se réunit à la veine maxillaire interne pour former

38. (Fig. 20.) la *Veine jugulaire,* qui descend le long du cou et dont il a été question page 5.

39. (Fig. 20.) La *Veine faciale* et ses ramifications se dessine nettement sous la peau de l'animal vivant, particulièrement sur les animaux de race, à peau fine (voir fig. 1).

40. (Fig. 20.) Le canal excréteur de la parotide ou

Plates 9, 10.

30. (Fig. 21 and 83 71.) *Branch of the lower jaw,* the lower edge of which is free and gradually curves in continuity with the ascending posterior edge; the area of junction is much thickened and is termed

30′. (Fig. 20 and 21.) the *angle* of the lower jaw; it is clearly modelled through the skin and may be felt.

31. (Fig. 21.) *Condyle* (joint process) *of the lower jaw*; it assists in the formation of the joint of the jaw (vide under 18).

32. (Fig. 21.) 1st *cervical vertebra* (Atlas) — the alar border × (cf. page 8 under 1 H.)

33. (Fig. 21.) 2nd *cervical vertebra.*

34. (Fig. 27.) *Lateral cartilage of the nose,* which completes the bony roof of the nose in front. On the front of it is added on either side

35, 35′. (Fig. 24 and 27.) the *X shaped or alar cartilage of the nose,* which consists of a lamina (or plate) (35) and the cornu (or horn) 35′. They support the nostrils, and both parts are modelled through the skin, as may be seen from fig. 20 and 24.

37. (Fig. 20.) *External maxillary vein* (V. maxillaris externa). This is usually evident in the living animal in so far as it lies behind the lower jaw along the lower edge of the parotid gland (44); the part situated in the submaxillary space is less distinct. The part of the vein which lies behind the jaw unites with the internal maxillary vein to form

38. (Fig. 20.) the *jugular vein* (V. jugularis); concerning this vide page 5.

39. (Fig. 20.) The *facial vein* (V. facialis) which, with its branches, is modelled through the skin in the living animal and especially clearly in well bred, thin-skinned horses (cf. fig. 1).

40. (Fig. 20.) *Parotid duct* (Ductus parotideus),

Tafel 9, 10.

parotideus), dessen Endstück nicht selten in geringem Grade durch die äußere Haut hindurch plastisch hervortritt.

41. (Fig. 20.) **Querlaufende Gesichtsvene.**

42. (Fig. 20.) **Kaumuskelvene.**

43. (Fig. 20.) **Angesichtsnerv** mit seinen Hauptästen. Die unter 41—43 erwähnten Teile modellieren sich beim lebenden Tiere i. d. R., wie dies Fig. 1 auf Taf. 1 zeigt, und zwar um so deutlicher, je edler das Tier und je zarter die bedeckende äußere Haut ist.

44. (Fig. 20.) Die **Ohrspeicheldrüse** (Glandula parotis) liegt als große, länglich-viereckige Drüse zwischen Unterkiefer und 1. Halswirbel, Ohrmuschel und Kehlgang. Der untere Rand der Drüse liegt an der äußeren und der untere Teil des hinteren Randes an der inneren Kinnbackenvene. Die Ohrspeicheldrüse ist zwar größtenteils vom Niederzieher des Ohres (Fig. 20 n) bedeckt, modelliert sich aber trotzdem durch die äußere Haut hindurch.

45. (Fig. 20.) **Kinn.**

46. (Fig. 29.) **Schmelzleiste,** welche die mit

47. (Fig. 29) bezeichnete **Kunde oder Bohne** des Schneidezahnes in Form einer niedrigen, weißglänzenden Leiste umgibt und charakteristisch für eine echte Kunde ist.

Planches 9, 10.

Canal de Sténon est parfois perceptible sous la peau dans sa partie terminale.

41. (Fig. 20.) *Veine transversale de la face.*

42. (Fig. 20.) *Veine maxillo-musculaire externe.*

43. (Fig. 20.) *Nerf facial* et ses rameaux principaux. Les parties mentionnées de 41 à 43 se dessinent généralement sous la peau de l'animal vivant, comme l'indique la figure 1, pl. 1. Le dessin est plus marqué, plus l'animal est de race et plus la peau est fine.

44. (Fig. 20.) La *Parotide* est une grande glande formant un carré allongé. Elle est située entre le maxillaire inférieur, la première vertèbre cervicale, le pavillon de l'oreille et l'auge. Le bord inférieur de la glande longe la veine maxillaire externe, la partie inférieure du bord postérieur longe la veine maxillaire interne. La parotide est en grande partie couverte par le muscle parotido-auriculaire (fig. 20 n), mais elle se dessine cependant sous la peau.

45. (Fig. 20.) *Menton.*

46. (Fig. 29.) L'*Email central* qui entoure

47. (Fig. 29.) le *Cornet dentaire* sous forme d'un mince liseré brillant et qui est caractéristique du vrai cornet.

Plates 9, 10.

the terminal part of which is not uncommonly faintly recognisable through the skin.

41. (Fig. 20.) *Transverse facial vein.*

42. (Fig. 20.) *Masseteric vein.*

43. (Fig. 20.) *Facial nerve* with its chief branches. The structures mentioned under 41—43 are modelled usually in the living animal as fig. 1, pl. 1 shows, and indeed the more clearly according as the animal is well-bred and fine-skinned.

44. (Fig. 20.) The *parotid gland* (glandula parotis), a large, longquadrilateral gland which lies between the lower jaw, first cervical vertebra, external ear and the submaxillary space. The lower edge of the gland lies on the external facial vein, while the lower part of the hinder edge lies on the internal facial vein. The parotid gland is indeed largely covered by the depressor of the ear (fig. 20 n) but is modelled through the skin in spite of this.

45. (Fig. 20.) *Chin.*

46. (Fig. 29.) *Enamel ridge* which surrounds

47. (Fig. 29.) the *mark* or *cup* of the incisor tooth as a low, glistening, white line — characteristic for a genuine mark.

Tafel 11 u. 12. Ansichten des Unterarmes und Vorderfußes.

Fig. 30. **Muskeln der äußeren Seite des Unterarmes und Fußes.**
Fig. 31. **Skelett des Unterarmes und Fußes,** von außen gesehen.
Fig. 32. **Muskeln des Unterarmes und Fußes,** von vorn gesehen.
Fig. 33. **Skelett des Unterarmes und Fußes,** von vorn gesehen.
Fig. 34. **Muskeln des Unterarmes und Fußes,** von innen gesehen.
Fig. 35. **Skelett des Unterarmes und Fußes,** von innen gesehen.
Fig. 36. **Muskeln an der hinteren Seite des Unterarmes und Fußes.**
Fig. 37. **Skelett des Unterarmes und Fußes,** von hinten gesehen.
Fig. 38. **Muskeln an der inneren Seite des Unterarmes und Fußes,** bei Beugung der Gelenke.
Fig. 39. **Skelett des Unterarmes und Fußes,** von innen gesehen, bei Beugung der Gelenke.
Fig. 40. **Muskeln an der äußeren Seite des Unterarmes und Fußes,** in der Bewegung (bei Beugestellung der Gelenke).
Fig. 41. **Skelett des Unterarmes und Fußes,** von außen gesehen, bei Bewegung (bei gebeugten Gelenken).

In allen 12 Figuren beziehen sich die Zahlen und Buchstaben auf dieselben anatomischen Teile; sie stimmen außerdem mit den entspr. Zahlen und Buchstaben der Fig. 1—6 überein; vergl. diese Tafeln.

a. (Fig. 30, 32, 34, 36, 38 u. 40.) Der **äußere Speichenmuskel,** Strecker des Fußgelenkes (M. extensor carpi radialis), ein kräftiger Muskel, der an der vorderen Fläche der Speiche liegt, am Streckknorren des Oberarmbeines (dicht über 4′ in Fig. 31 u. 33) entspringt und ungefähr zwischen 2. u. 3. Drittel des Unterarmes in eine starke Sehne ausgeht, die an der Beule des Hauptmittelfußknochens (Fig. 31, 33, 35 u. 39 12′) endet. Muskel und Sehne modellieren sich beim lebenden Tiere, wie dies Fig. 1 auf Taf. 1 und Fig. 4 auf Taf. 4 zeigen. Die Fig. 38 u. 40 zeigen diesen Muskel im angespannten

Planches 11 et 12. Vues de l'avant-bras et du pied antérieur.

Fig. 30. **Muscles du côté externe de l'avant-bras et du pied.**
Fig. 31. **Squelette de l'avant-bras et du pied,** vu de profil.
Fig. 32. **Muscles de l'avant-bras et du pied,** vu de profil.
Fig. 33. **Squelette de l'avant-bras et du pied,** vu de profil.
Fig. 34. **Muscles de l'avant-bras et du pied,** côté interne.
Fig. 35. **Squelette de l'avant-bras et du pied,** côté interne.
Fig. 36. **Muscles de la face postérieure de l'avant-bras et du pied.**
Fig. 37. **Squelette de l'avant-bras et du pied,** vu par derrière.
Fig. 38. **Muscles de l'avant-bras et du pied,** côté interne, les articulations étant fléchies.
Fig. 39. **Squelette de l'avant-bras et du pied,** côté interne, les articulations étant fléchies.
Fig. 40. **Muscles du côté externe de l'avant-bras et du pied,** en mouvement (les articulations étant fléchies).
Fig. 41. **Squelette de l'avant-bras et du pied,** côte externe, en mouvement (les articulations étant fléchies).

Pour les douze figures les chiffres et les lettres indiquent toujours les mêmes parties anatomiques; ils correspondent en outre avec les chiffres et les lettres des figures 1 à 6; voir ces planches.

a. (Fig. 30, 34, 36, 38 et 40.) L'*Extenseur antérieur du métacarpe* (épicondylo-prémétacarpien; long et court radial externe; M. extensor carpi radialis) est un muscle puissant situé sur la face antérieure du radius. Il prend origine sur l'humérus au-dessus du condyle externe (directement au-dessus de 4′ voir fig. 31 et 33) et se termine en un fort tendon entre le 2e et le 3e tiers du radius. Le tendon s'insère sur la tubérosité du métacarpe (fig. 31, 33, 35 et 39 12′). Le muscle et le tendon se dessinent à travers la peau de l'animal vivant, comme l'indiquent la fig. 1, pl. 1 et la fig. 4, pl. 4. Les figures 40 et 38 montrent ce muscle à

Plates 11 and 12. Views of the Fore-arm and Foot (Manus).

Fig. 30. **Muscles of the outer side of the fore-arm and foot.**
Fig. 31. **Skeleton of the fore-arm and foot,** external view.
Fig. 32. **Muscles of the fore-arm and foot,** front view.
Fig. 33. **Skeleton of the fore-arm and foot,** front view.
Fig. 34. **Muscles of the fore-arm and foot,** internal view.
Fig. 35. **Skeleton of the fore-arm and foot,** internal view.
Fig. 36. **Muscles of the fore-arm and foot,** posterior view.
Fig. 37. **Skeleton of the fore-arm and foot,** posterior view.
Fig. 38. **Muscles of the fore-arm and foot,** internal view, during flexion of the joints.
Fig. 39. **Skeleton of the fore-arm and foot,** internal view, during flexion of the joints.
Fig. 40. **Muscles of the outer side of the fore-arm and foot,** in action (during flexion of the joints).
Fig. 41. **Skeleton of the fore-arm and foot,** external view, in action (joints flexed).

In all 12 figures the numbers and letters refer always to the same anatomical structures; they agree besides with the corresponding numbers and letters on fig. 1—6; cf. these plates.

a. (Fig. 30, 32, 34, 36, 38 and 40.) The *external radial muscle,* or extensor metacarpi magnus (M. extensor carpi radialis), a powerful muscle which lies on the front of the radius. It arises on the extensor condyle of the humerus (just above 4′ in fig. 31 and 33), becomes continuous approximately between the 2nd and 3rd third of the fore-arm with a strong tendon which ends on the tuberosity on the principal metacarpal bone (fig. 31, 33, 35 and 39 12′). The muscle and tendon are modelled through the skin in the living animal as fig. 1 on plate 1 and fig. 4, pl. 4 show. Figures 40 and 38 show this muscle in a state of ten-

und gedehnten Zustande, wobei er sich besser modelliert als im Zustande der Ruhe.

Wirk. Der Muskel streckt und fixiert das Vorderfuß-(Carpal-)Gelenk (Textb. S. 140).

c. (Fig. 30, 32, 36 u. 40.) Der **gemeinschaftliche Zehenstrecker** (M. extensor digitorum communis) ist etwas schwächer als der vorige, aber immer noch ein kräftiger, fiederförmiger Muskel; er entspringt auch am Streckknorren des Oberarmbeins (dicht vor und unter der Zahl 4′ in Fig. 31 u. 33), liegt dann am Übergang der vorderen zur äußeren Fläche des Unterarmes und geht nahe der (Vorder-) Fußwurzel in eine kräftige Sehne aus, die über die Fußwurzel, den Mittelfuß, die Zehenglieder und Zehengelenke bis zum Kronenfortsatz des 3. Zehengliedes (Hufbeinkappe) verläuft und daselbst endet. Von der Sehne zweigt dicht über der Fußwurzel eine dünne Sehne (Fig. 30 d′) ab, die dicht unterhalb der Fußwurzel mit der Sehne des nächstfolgenden Muskels sich vereinigt und bisweilen durch die Haut zu erkennen ist. Weiterhin erhält die gemeinschaftliche Strecksehne am 1. Zehengliede eine von hinten und oben vom Fesselbeinbeuger (Fig. 30 u. 34 h) kommende Unterstützungssehne (Fig. 30, 32, 34, 38, 40 h′). Der gemeinschaftliche Zehenstrecker und seine Sehne treten i. d. R. deutlich durch die äußere Haut hervor (vergl. Fig. 1 auf Taf. 1), insbesondere gilt dies für den in Kontraktion oder in Spannung und Dehnung befindlichen Muskel (Fig. 40 c); es entsteht dann nicht selten sogar mitten auf seiner Oberfläche eine flache Längsvertiefung, die der in den Muskel sich noch fortsetzenden Sehne entspricht. In Fig. 40 befindet sich der Muskel im gedehnten und gespannten Zustande. Beim lebenden Tiere modelliert er sich in diesem Zustande ungemein deutlich.

Wirk. Der Muskel streckt das Vorderfußgelenk und die 3 Zehengelenke, besonders das erste (Textb. S. 141).

d. (Fig. 30, 32, 36 u. 40.) Der **seitliche Zehenstrecker** (M. extensor digiti minimi) liegt als schmaler Muskel, der am äußeren Seitenbande des Ellbogengelenkes entspringt, an der äußeren (lateralen) Seite des Unterarmes; seine Sehne verläuft über die Fußwurzel zum Mittelfuß, nimmt die mit d′ bezeichnete dünne Sehne und

l'état tendu et allongé. Il est alors plus nettement dessiné sous la peau qu'à l'état de repos.

Usages. Ce muscle étend et fixe l'articulation du carpe (du genou).

c. (Fig. 30, 32, 36 et 40.) L'*Extenseur antérieur ou principal des phalanges* (épicondylo-préphalangien; extenseur commun des doigts; M. extensor digitorum communis), est un muscle fusiforme, un peu plus faible que le précédent, mais cependant encore assez fort. Il prend également son attache au-dessus du condyle externe de l'humérus (directement devant et sous le chiffre 4′ des figures 31 et 33), s'étend ensuite sur la limite entre la face antérieure et la face externe de l'avant-bras. Le tendon succède au muscle à proximité du carpe; il est fort, glisse sur le carpe, le métacarpe et les phalanges pour s'insérer sur l'éminence pyramidale de la troisième phalange. Une petite branche (fig. 30 d′) se sépare du tendon immédiatement au-dessus du carpe laquelle se réunit au-dessous du carpe avec le tendon du muscle suivant; elle est parfois perceptible sous la peau. D'autre part le tendon reçoit, par en haut et de côté au niveau du milieu de la première phalange une bride de renforcement (fig. 30, 32, 34, 38, 40 h′) provenant du ligament suspenseur du boulet (fig. 30 et 34 h). L'extenseur principal et son tendon sont d'ordinaire nettement dessinés sous la peau (fig. 1 pl. 1); cela a surtout lieu quand le muscle est contracté ou tendu (fig. 40 c). Il en résulte même parfois un sillon plat creusé dans la surface du muscle et correspondant au tendon. La figure 40 montre le muscle tendu. Dans cet état il est très perceptible sous la peau de l'animal vivant.

Usages. Le muscle étend le carpe et les trois articulations phalangiennes.

d. (Fig. 30, 32, 36 et 40.) L'*Extenseur latéral des phalanges* (cubito-préphalangien; radio-préphalangien; extenseur propre du petit doigt; M. extensor digiti quinti proprius) est un muscle étroit situé au côté externe de l'avant-bras. Il prend origine au ligament externe de l'articulation du coude. Son tendon passe

sion, during which it is more clearly modelled through the skin than in the resting condition.

Action. The muscle extends and fixes the carpal joint.

c. (Fig. 30, 32, 36 and 40.) The *common digital extensor* or extensor pedis (M. extensor digitorum communis), somewhat weaker than the preceding, is still a strong, pennate muscle; it arises on the extensor condyle of the humerus (just in front of and below the number 4′ in fig. 31 and 33), lies on the junction of the anterior and outer surfaces of the fore-arm, and becomes continuous near the carpus with a strong tendon which passes over the carpus, metacarpus and phalanges to end on the extensor process of the 3rd phalanx. Just above the carpus the tendon gives off a small branch (fig. 30 d′), which unites just below the carpus with the tendon of the following muscle and may sometimes be recognised through the skin. In addition the tendon of the common extensor receives at the first phalanx an accessory slip (fig. 30, 32, 34, 38, 40 h′) which comes from above and behind from the suspensory ligament (fig. 30 and 34 h). The common extensor and its tendon are usually quite evident (cf. fig. 1 on plate 1); this is especially true when the muscle is in a state of contraction or tension (fig. 40 c). In this case indeed one sees not uncommonly a shallow longitudinal depression which corresponds to the continuation in the muscle of the tendon. In fig. 40 the muscle is shown in a tense state. In this condition it is modelled through the skin with great clearness in the living animal.

Action. The muscle extends the carpal and digital joints.

d. (Fig. 30, 32, 36 and 40.) The *lateral digital extensor* (M. extensor digiti minimi) is a narrow muscle which lies on the outer (lateral) side of the fore-arm and arises from the external lateral ligament of the elbow-joint; its tendon passes over the carpus to the metacarpus, receives a thin slip (d′) and a fascial band

Tafel 11, 12.

einen Fascienzug vom Erbsenbein (11) auf und endet am 1. Zehengliede. Muskel und Sehne modellieren sich am Unterarm und am Mittelfuße deutlich durch die äußere Haut (vergl. Fig. 1 auf Taf. 1). Am Unterarme liegt der Muskel in einer breiten, flachen, schulterwärts sich verschmälernden Vertiefung, so daß vor und hinter ihm je eine seichte Rinne bleibt, die ihn vom vorigen und vom nachfolgenden Muskel trennt. In Fig. 40 sind der Muskel und seine Sehne gedehnt und gespannt, in welchem Zustande sie beide, namentlich die Sehne, beim lebenden Tiere plastisch hervortreten.

Wirk. Der Muskel streckt das 1. Zehen-(Fessel-) Gelenk und indirekt das Fußgelenk (Textb. S. 142).

e. (Fig. 30, 36 u. 40.) **Äußerer Ellbogenmuskel** (M. extensor carpi ulnaris). Der platte, kräftige, am Übergang der äußeren zur hinteren Seite des Unterarmes oberflächlich gelegene Muskel entspringt am Streckknorren des Oberarmbeines (dicht nach hinten und unten von 4′ in Fig. 31) und endet mit einer kurzen Sehne am Erbsenbein (11), doch sendet die Sehne vorher noch einen starken, runden Schenkel (e′) zum Köpfchen des äußeren Griffelbeines. Der Muskel ist durch die äußere Haut erkennbar, wie dies die Fig. 1 auf Taf. 1 zeigt. Die Fig. 40 zeigt den Muskel im kontrahierten Zustande.

Wirk. Er streckt das Vorderfuß-(Carpal-)Gelenk (Textb. S. 143).

f. (Fig. 30, 32, 34, 38 u. 40.) **Der schiefe Strecker der Vorderfußwurzel** (M. abductor pollicis longus) ist ein platter Muskel, der am mittleren Drittel des äußeren Speichenrandes entspringt und seine schmale Sehne über die Oberfläche von a hinweg zum Köpfchen des inneren Griffelbeines sendet; bei Anspannung modelliert sich diese Sehne durch die äußere Haut. Die Fig. 38 u. 40 demonstrieren den Muskel im gedehnten Zustande.

Wirk. Der Muskel dreht und streckt das gebeugte Vorderfußgelenk (Textb. S. 141).

f′. (Fig. 30, 36 u. 40.) **Hinterer Ellbogenmuskel,**

Planches 11, 12.

sur le carpe et le métacarpe, reçoit la petite branche tendineuse marquée d' et une bride fibreuse venant de l'os pisiforme (11) et s'attache à la première phalange. Le muscle et le tendon se dessinent nettement sous la peau sur l'avantbras et le canon (métacarpe) (voir fig. 1, pl. 1). Sur l'avantbras le muscle est situé dans un large renfoncement aplati qui s'amincit vers le haut, de sorte qu'il y a devant et derrière lui de légers sillons, qui le séparent du muscle précédent et du muscle suivant. La figure 40 montre le muscle et son tendon contractés et tendus. Ils ressortent alors les deux, mais surtout le tendon, très distinctement sous la peau de l'animal vivant.

Usages. Le muscle étend la première articulation phalangienne (boulet) et indirectement l'articulation du pied.

e. (Fig. 30, 36 et 40.) Le *Cubital externe* (fléchisseur externe du métacarpe; cubital postérieur; cubital épicondylien; extenseur cubital du carpe; épicondylo-sus-carpien; M. extensor carpi ulnaris) est un muscle plat et puissant, situé sur la surface et à la limite de la face externe et de la face postérieure de l'avant-bras. Il commence sur le condyle externe de l'humérus (directement derrière et sous le chiffre 4′ de la figure 31). Le muscle se termine sur l'os pisiforme (11) par un tendon court et par une seconde branche (e′) sur la tête du métacarpien externe. Le muscle est reconnaissable sous la peau, comme l'indique la fig. 1, pl. 1. Le muscle est indiqué en état de contraction sur la fig. 40.

Usages. Le muscle fléchit l'articulation du carpe (genou).

f. (Fig. 30, 32, 34, 38 et 40.) L'*Extenseur oblique du métacarpe* (cubito-prémétacarpien; radio-prémétacarpien; long abducteur et court abducteur du pouce; M. abductor pollicis longus) est un muscle plat qui prend son origine sur le tiers moyen du bord externe du radius; son tendon est étroit et va se fixer sur la tête du métacarpien interne après avoir glissé sur a. Le tendon est visible sous la peau quand le muscle est contracté. Les figures 38 et 40 montrent le muscle à l'état de tension.

Usages. Le muscle tend le carpe et le fait pivoter.

f′. (Fig. 30, 36 et 40.) *Portion cubitale du fléchisseur*

Plates 11, 12.

from the pisiform bone (11) and ends on the first phalanx. The muscle and tendon are clearly modelled through the skin on the fore-arm and cannon (cf. fig. 1 on plate 1). In the fore-arm the muscle lies in a broad, shallow depression (narrower above), so that shallow grooves are left in front and behind which separate it from the preceding and following muscles. In fig. 40 the muscle and tendon are tensed, in which condition both — and especially the tendon — are quite distinct in the living animal.

Action. The muscle extends the fetlock joint, and indirectly the foot (coffin) joint.

e. (Fig. 30, 36 and 40.) *External ulnar muscle* or flexor metacarpi externus (M. extensor carpi ulnaris). This flat, strong muscle, situated at the junction of the outer and posterior surfaces of the fore-arm, arises from the extensor condyle of the humerus (just below and behind 4′ in fig. 31) and ends by a short tendon on the pisiform bone (11): previously, however, the tendon detaches a strong round branch (e′) to the head of the outer metacarpal bone. The muscle is recognisable through the skin, as fig. 1 on plate 1 shows. In fig. 40 the muscle is shown during contraction.

Action. It flexes the carpal joint.

f. (Fig. 30, 32, 34, 38 and 40.) The *oblique extensor of the carpus* or extensor metacarpi obliquus (M. abductor pollicis longus) is a flat muscle which arises on the middle third of the outer border of the radius and sends a narrow tendon over the surface of a to the head of the inner metacarpol bone; when tense this tendon is modelled through the skin. Fig. 38 and 40 show the muscle stretched.

Action. The muscle rotates and extends the flexed carpal joint.

f′. (Fig. 30, 36 and 40.) *Ulnar head* of the *deep*

Tafel 11, 12.

bezw. Ellbogenkopf des tiefen Zehenbeugers. Dieser Muskel liegt nur auf eine kurze Strecke, wie es die Figuren demonstrieren, oberflächlich, direkt unter der Haut und der Fascie und modelliert sich deshalb beim lebenden Tiere höchstens an dieser Stelle.

g. (Fig. 30, 32, 34 u. 40.) Das Ende vom **inneren Armmuskel** (M. brachialis internus), das an der vorderen (Beuge-) Seite des Ellbogengelenkes liegt und innen am oberen Ende der Speiche endet. Der übrige Teil des Muskels liegt außen am Oberarmbeine und ist vom äußeren Unterarmstrecker (Fig. 2 f′ auf Taf. 2) bedeckt. Der Muskel erscheint in Fig. 40 kontrahiert, weil er wesentlich das Ellbogengelenk beugt. Er tritt bei dieser Bewegung beim lebenden Tiere für das beobachtende Auge deutlich hervor.

Wirk. Er ist Beuger des Ellbogengelenkes (Textb. S. 135).

g′. (Fig. 30, 32, 34, 36 u. 38.) Ende vom **oberflächlichen (großen) Brustmuskel** (M. pectoralis major), der als breiter, platter Muskel vom Brustbeine entspringt und dicht unterhalb des Ellbogengelenkes in die Unterarmfascie übergeht; der vordere Teil des Muskels, der an der Vorderbrust des Pferdes eine neben der mittleren Brustfurche bemerkbare wulstartige Vorragung verursacht, sich also deutlich modelliert, kommt auf Fig. 2 auf Tafel 2 bei g zum Vorschein.

Betr. **Wirk.** des Muskels s. Textb. S. 127.

g″. (Fig. 38.) ist derselbe Muskel der linken Seite.

h. (Fig. 30, 34, 36, 38 u. 40.) **Fesselbeinbeuger** (M. interosseus medius), ein platter, vollständig sehniger Muskel, der an der hinteren Seite des Hauptmittelfußknochens liegt und an den Sesambeinen (Fig. 31, 35, 37 15) endet, vorher aber jederseits noch einen i. d. R. durch die äußere Haut sich modellierenden Sehnenschenkel (h′) nach vorn und unten zur gemeinschaftlichen Strecksehne (c) schickt. Die untere Hälfte des Fesselbeinbeugers ist deutlich durch die ihn bedeckende äußere Haut zu erkennen (vergl. Fig. 1 auf Taf. 1). In Fig. 38 und 40

Planches 11, 12.

profond des phalanges. Ce muscle n'est superficiel sous la peau et l'aponévrose que pendant le court trajet indiqué par les figures. Il n'est perceptible sur l'animal vivant que tout au plus à cet endroit.

g. (Fig. 30, 32, 34 et 40.) *Extrémité inférieure du brachial antérieur* (court fléchisseur de l'avant-bras; brachial; brachial interne; huméro-radial; huméro-cubital oblique; M. brachialis). Elle est située sur la face antérieure (de flexion) de l'articulation du coude et prend fin sur l'extrémité supérieure du radius. Le reste du muscle est situé sur la face externe de l'humérus et est recouvert par l'anconé externe (fig. 2 f′). La figure 40 représente le muscle à l'état contracté, puisqu'il fléchit principalement l'articulation du coude. Il est nettement reconnaissable à la vue lors de ce mouvement.

Usages. Le muscle est fléchisseur du coude.

g′. (Fig. 30, 32, 34, 36 et 38.) *Extrémité du pectoral superficiel* (pectoral transverse et pectoral descendant, sterno-aponévrotique et sterno-huméral; portions antérieure et postérieure du commun au bras et à l'avant-bras; portions antérieure et postérieure du pectoral superficiel). Ce muscle est plat et large; il prend son origine sur le sternum et se termine au-dessous du coude dans l'aponévrose anti-brachiale. La partie antérieure du muscle pectoral descendant forme au poitrail du cheval le relief en forme de boudin situé à côté du sillon médian. Il est donc nettement dessiné sous la peau (fig. 2 pl. 2, fig. 5 pl. 4 g).

g″. (Fig. 38.) est le même muscle du côté opposé.

h. (Fig. 30, 34, 36, 38 et 40.) Le *Ligament suspenseur du boulet* (fléchisseur de la première phalange; M. interosseus medius) est un muscle plat, entièrement tendineux, situé sur la face postérieure du métacarpien moyen. Il prend fin sur les os sésamoïdes (fig. 31, 35, 37 15) mais envoie de chaque côté, en avant et en bas, une branche tendineuse (h′) vers le tendon de l'extenseur antérieur des phalanges (c). Ces branches sont perceptibles sous la peau. La moitié inférieure du ligament suspenseur du boulet est facilement reconnue sous la peau (voir fig. 1

Plates 11, 12.

flexor of the digit. This muscle lies superficially under the skin and fascia only for the short distance shown in the figures, and is therefore modelled in the living animal at most only over this area.

g. (Fig. 30, 32, 34 and 40.) The end of the *brachialis muscle* (M. brachialis internus), which lies on the anterior (flexion) surface of the elbow-joint and ends on the inner side of the upper end of the radius. The other part of the muscle lies on the outer surface of the humerus under cover of the external head of the triceps (fig. 2 f′). The muscle appears contracted in fig. 40, since it is chiefly a flexor of the elbow-joint. During this movement it is clearly perceptible in the living animal.

Action. It is a flexor of the elbow-joint.

g′. (Fig. 30, 32, 34, 36 and 38.) End of the *superficial (great) pectoral muscle* (M. pectoralis major), a broad flat muscle which arises on the sternum and ends on the fascia of the fore-arm just below the elbow-joint; the fore part of the muscle is clearly modelled on the breast of the horse as a rounded prominence at the side of the median furrow of the breast, as is shown in fig. 2 g on plate 2 and fig. 5 g on plate 4.

g″. (Fig. 38.) is the same muscle of the left side.

h. (Fig. 30, 34, 36, 38 and 40.) *Flexor of the fetlock* or *suspensory ligament* of the fetlock (M. interosseus medius), a flat, entirely tendinous muscle, which lies on the back of the principal metacarpal bone and ends on the sesamoid bones (fig. 31, 35, 37 15); previously, however, it gives off on either side a tendinous band (h′) directed downward and forward to the tendon of the common extensor (c). These bands are usually modelled through the skin. The lower half of the suspensory ligament is distinctly recognisable under the skin (cf. fig. 1

Tafel 11, 12.

ist die Sehne infolge der Beugestellung der Gelenke entspannt.

Wirk. Er funktioniert als Spannband und als Aufhängeband des Fesselgelenkes (Textb. S. 146).

i. (Fig. 30, 34, 36, 38 u. 40.) **Beugesehnen;** diese zerfallen in: 1. die platte **oberflächliche Beugesehne** und 2. die rundliche **tiefe Beugesehne;** zu ihnen gesellt sich in der oberen Hälfte des Mittelfußes das **Unterstützungsband der tiefen Beugesehne** (i′), das sich mit dieser vereinigt. Die Sehnen modellieren sich am Mittelfuße, namentlich wenn sie angespannt sind, deutlich, allerdings i. d. R. nur in Form eines Längsbündels, an dem nur ausnahmsweise eine feine Längsrinne die Trennung in beide Sehnen andeutet. Das Ende der Sehnen liegt an der hinteren Fläche der Zehenglieder und kommt wegen der hier sehr dicken Haut für den Künstler kaum in Betracht; nur von der Seite gesehen, hebt sich das Sehnenbündel durch die äußere Haut ab (vergl. Fig. 1). Die zu den Sehnen gehörigen Muskeln liegen am Unterarm, sind aber fast ganz von e, l und k verdeckt, nur vom tiefen Zehenbeuger kommt je ein kleiner Abschnitt an der hinteren Seite des Unterarmes (Fig. 36 o) zwischen den mit e und l bezeichneten Muskeln und ferner im unteren Viertel der äußeren Unterarmfläche (Fig. 30 o) zwischen den mit d und e bezeichneten Muskeln zum Vorschein; dieser Abschnitt besitzt für den Künstler insofern eine gewisse Bedeutung, als er nicht selten beim lebenden Pferde zu einer flachen Vorwölbung der betr. Stelle führt. In Fig. 40 ist der Muskel nicht bezeichnet, man kann ihn aber deutlich zwischen den mit d und e′ bezeichneten Sehnen wahrnehmen.

Wirk. Der oberflächliche Zehenbeuger beugt das 1. u. 2. und der tiefe Zehenbeuger auch das 3. Zehengelenk (Textb. S. 144).

k. (Fig. 32, 34, 36 u. 38.) Der **innere Speichenmuskel** (M. flexor carpi radialis) entspringt als platter Muskel an dem Beugeknorren des Oberarmbeines und sendet seine Sehne zum Köpfchen des inneren Griffelbeines. Der Muskel bezw. seine Sehne können sich in mäßigem Grade durch die äußere Haut abheben.

Wirk. Er beugt das Fuß-(Carpal-)Gelenk (Textb. S. 143).

Planches 11, 12.

pl. 1). Sur les figures 40 et 38 le tendon est détendu par suite de la flexion des articulations.

Usages. Le tendon agit comme corde à traction et moyen de soutènement du boulet.

i. (Fig. 30, 34, 36, 38 et 40.) Les *tendons fléchisseurs* sont: 1 le *tendon du fléchisseur superficiel des phalanges,* lequel est plat, et 2. le *tendon du fléchisseur profond des phalanges,* lequel est cylindrique. Ce dernier reçoit au-dessus du milieu de la région métacarpienne une *bride de renforcement* (i′). Les tendons se dessinent nettement derrière le métacarpe surtout lorsqu'ils sont tendus. Ils ne semblent former qu'un seul faisceau longitudinal, sur lequel un léger sillon marque exceptionnellement la séparation des deux tendons. L'extrémité inférieure des tendons se trouve sur la face postérieure des phalanges et n'a presque pas d'importance pour l'artiste à cause de la peau très épaisse qui les recouvre en cet endroit. Ce n'est que de profil que le faisceau de tendons se dessine sous la peau (voir fig. 1). Les muscles, dont les tendons font partie, sont situés sur l'avant-bras. Ils sont presqu'entièrement recouverts par e, l et k; seule, une petite portion du fléchisseur profond des phalanges est perceptible sur la face postérieure de l'avant-bras (fig. 36 o), entre les muscles marqués e et l et sur le quart inférieur de la face externe de l'avant-bras (fig. 30 o), entre les muscles marqués d et e. Cette portion a une certaine importance pour l'artiste parcequ'elle produit parfois une surélévation aplatie de cet endroit. Le muscle n'a pas été désigné sur la fig. 40, on peut cependant le distinguer nettement entre les tendons marqués d et e′.

Usages. Le fléchisseur superficiel des phalanges fléchit la première et la seconde articulation phalangienne; le fléchisseur profond des phalanges fléchit en outre la troisième articulation phalangienne.

k. (Fig. 32, 34, 36 et 38.) Le *Grand palmaire* (radial interne; fléchisseur radial du carpe; épitrochléo-métacarpien; M. flexor carpi radialis) est un muscle plat dont l'origine est à l'épitrochlée de l'humérus alors que son tendon est fixé à la tête du métacarpien interne. Le muscle ou son tendon peuvent être perçus sous la peau dans une certaine mesure.

Usages. Le muscle fléchit le carpe (genou).

Plates 11, 12.

on plate 1). In fig. 38 and 40 the ligament is slack on account of the flexion of the joints.

Action. It acts as a brace and supporting ligament for the fetlock-joint.

i. (Fig. 30, 34, 36, 38 and 40.) *Flexor tendons*; these are: 1. the flat *superficial flexor tendon,* and 2. the round *deep flexor tendon*; with these is associated in the upper half of the cannon the *check ligament* (i′) which unites with the tendon of the deep flexor. The tendons, especially when tense, are clearly modelled on the cannon, but usually only as a single longitudinal bundle, on which the division between the tendons is only exceptionally indicated by a narrow furrow. The ends of the tendons lie behind the phalanges, and on account of the great thickness of the skin here are of little importance to the artist; only from the side is the tendon-bundle clearly recognisable through the skin (cf. fig. 1.) The corresponding muscles are situated in the fore-arm, but are almost entirely covered by e, l and k. Only a small part of the deep flexor comes to the surface on the back of the fore-arm (fig. 36 o) between the muscles marked e and l, and also in the lower fourth of the outer surface of the fore-arm (fig. 30 o) between the muscles marked d and e; this part is of some interest to the artist since it produces not uncommonly in the living horse a moderate prominence on the area in question. The muscle is not marked in fig. 40, but it may easily be observed between the tendons marked d and e′.

Action. The superficial flexor flexes the 1st and 2nd joints, the deep flexor in addition the 3rd joint of the digit.

k. (Fig. 32, 34, 36 and 38.) The *internal radial muscle* or flexor metacarpi internus (M. flexor carpi radialis) is a flat muscle which arises on the flexor condyle of the humerus and sends its tendon to the head of the inner metacarpal bone. The muscle or its tendon may become moderately prominent under the skin.

Action. It flexes the carpal joint.

Tafel 11, 12.

l. (Fig. 34, 36 u. 38.) Der **innere Ellbogenmuskel** (M. flexor carpi ulnaris) liegt als ein platter, am Beugeknorren des Oberarmbeines entspringender Muskel am Übergang der inneren zur hinteren Seite des Unterarmes und endet mit einer kurzen Sehne am Erbsenbeine (Fig. 35 u. 37$_{11}$); er modelliert sich in geringem Grade beim lebenden Tiere. Die Fig. 38 zeigt beide Muskeln (k u. l) im kontrahierten Zustande, weil hier die Beugung des Fußgelenkes dargestellt ist.

Wirk. Der Muskel ist Beuger des Fuß-(Carpal)-Gelenkes (Textb. S. 143).

n. (Fig. 30, 32, 34, 36, 38 u. 40.) Der platte, elastische, zur Ergänzung des Hufbeines bestimmte **Hufknorpel,** der sich deutlich durch die äußere Haut plastisch abhebt (vergl. Fig. 1).

o. (Fig. 30 u. 36.) **Tiefer Zehenbeuger** (M. flexor digitorum profundus) (s. S. 46 unter i).

p. (Fig. 32, 34.) **Große Hautvene** der Gliedmaße; sie liegt direkt unter der äußeren Haut und tritt i. d. R. ganz deutlich durch diese hervor.

q. (Fig. 38 u. 40.) **Ringband** am Fesselgelenk.

4. (Fig. 31, 33, 35, 37, 39, 41.) **Oberarmbein** (Humerus).

4′. (Fig. 31 u. 33.) **Äußerer oder Streckknorren des Oberarmbeines;** er tritt plastisch deutlich hervor, indem er beim lebenden Pferde eine rundliche Erhöhung in der betr. Körpergegend bedingt (vergl. Fig. 2 u. 1$_{4'}$ auf Taf. 2 u. 1).

7. (Fig. 31, 35, 37 u. 39.) Das **Ellbogenbein** (Ulna) ist vollständig von Muskeln umlagert bis auf

8. (Fig. 31, 35, 37, 39 u. 41.) den **Ellbogenhöcker** (Olecranon), der beim lebenden Tiere in Form einer beulenartigen Auftreibung deutlich durch die Muskulatur (Fig. 30, 36 u. 2$_8$) und die äußere Haut (vergl. Fig. 1 auf Taf. 1) hervortritt.

9. (Fig. 31, 33, 35, 37, 39 u. 41.) Die **Speiche** (Ulna)

Planches 11, 12.

l. (Fig. 34, 36 et 38.) Le *Cubital interne* (fléchisseur oblique du métacarpe; cubital antérieur; cubital épitrochléen; fléchisseur cubital du carpe; épitrochléo-sus-carpien; M. flexor carpi ulnaris) est un muscle plat qui prend son origine sur l'épitrochlée de l'humérus; il est situé au point de transition de la face interne à la face postérieure de l'avant-bras et prend fin au moyen d'un court tendon sur l'os pisiforme (fig. 35 et 37$_{11}$). Il n'est que faiblement perceptible sur l'animal vivant. La figure 38 montre les deux muscles (k et l) en contraction, parce que l'articulation du genou est représentée en flexion.

Usages. Le muscle fléchit le carpe (genou).

n. (Fig. 30, 32, 34, 36, 38 et 40.) Le *Cartilage scutiforme* (fibrocartilage de l'os du pied) est un cartilage plat et élastique destiné à compléter l'os du pied. Il est nettement dessiné sous la peau (fig. 1).

o. (Fig. 30 et 36.) Le *fléchisseur profond des phalanges* (fléchisseur perforant; perforant; fléchisseur commun profond des doigts; cubito-phalangien; M. flexor digitorum profundus) voir p. 46 sous i.

p. (Fig. 32, 34.) La *veine sous-cutanée du membre antérieur* est située directement sous la peau et est d'ordinaire nettement perceptible.

q. (Fig. 38 et 40.) *Arcade sésamoïdienne du boulet.*

4. (Fig. 31, 33, 35, 37, 39, 41.) *Humérus* ou os du bras.

4′. (Fig. 31 et 33.) Le *Condyle externe de l'humérus* est perceptible sous la peau, car il forme sur le cheval vivant une légère surélévation de la région (voir fig. 2 et 1$_{4'}$, pl. 2 et 1).

7. (Fig. 31, 35, 37 et 39.) Le *Cubitus* ou os du coude (Ulna) est entièrement entouré de muscles, sauf son extrémité supérieure,

8. (31, 35, 37, 39 et 41.) l'*Olécrâne*, qui forme sur l'animal vivant une grosse tubérosité perceptible à travers les muscles (fig. 30, 36 et 2$_8$) et la peau (fig. 1).

9. (Fig. 31, 33, 35, 37, 39 et 41.) Le *Radius* ou os

Plates 11, 12.

l. (Fig. 34, 36 and 38.) The *internal ulnar muscle* or flexor metacarpi medius (M. extensor carpi ulnaris) is a flat muscle which lies along the junction of the inner and posterior surfaces of the fore-arm, arises on the flexor condyle of the humerus and ends on the pisiform bone (fig. 35 and 37$_{11}$) by means of a short tendon; it is not very evident in the living animal. Fig. 38 shows both muscles (k and l) in a state of contraction since the limb is here depicted with the joints flexed.

Action. It is a flexor of the carpal joint.

n. (Fig. 30, 32, 34, 36, 38 and 40.) The flat, elastic *lateral cartilage* which completes the third phalanx ("coffin bone"); its contour is clearly evident through the skin (cf. fig. 1).

o. (Fig. 30 and 36.) *Deep flexor of the digit* or perforans (M. flexor digitorum profundus) (vide p. 46 under i).

p. (Fig. 32, 34.) *Great subcutaneous vein* of the limb; it lies directly under the skin, through which it is usually very distinctly recognisable.

q. (Fig. 38 and 40.) *Annular ligament of the fetlock.*

4. (Fig. 31, 33, 35, 37, 39, 41.) *Arm bone* (humerus).

4′. (Fig. 31 and 33.) *External or extensor condyle of the humerus*; it is clearly evident, as it causes in the living horse a rounded eminence in the region involved (cf. fig. 2 and 1$_{4'}$ on plates 2 and 1).

7. (Fig. 31, 35, 37 and 39.) The *ulna* is completely enveloped by muscles with the exception of

8. (Fig. 31, 35, 37, 39 and 41) the *summit of the ulna* (olecranon), which is distinctly evident through the muscles (Fig. 30, 36 and 2$_8$) and skin (fig. 1) in the living animal as a rounded eminence.

9. (Fig. 31, 33, 35, 37, 39 and 41.) The *radius* also

Tafel 11, 12.

ist bis auf die innere Fläche ebenfalls fast ganz von Muskeln verdeckt. Die innere, nur von der äußeren Haut bedeckte Seite markiert sich deutlich durch die äußere Haut hindurch, ebenso tritt eine an ihr verlaufende starke Hautvene (Fig. 34 p) plastisch hervor. Außerdem modelliert sich durch die ihn bedeckende äußere Haut

9′. (Fig. 31, 33, 37, 41.) der **äußere Bandhöcker der Speiche.** Zwischen ihm und 4′ (s. S. 47) spannt sich das **äußere Seitenband des Ellbogengelenkes** aus. Beide Höcker bedingen gemeinsam mit diesem Bande das Zustandekommen einer beim lebenden Tiere hervortretenden, flachen Längserhöhung.

10. (Fig. 31, 33, 35, 37, 39 u. 41.) Die **Knochen der Vorderfußwurzel** (des Handgelenks d. M.) (Carpus); sie sind in 2 Reihen, einer oberen oder Unterarmreihe und einer unteren oder Mittelfußreihe angeordnet, aber durch Bänder und Sehnen so zusammengehalten und verdeckt, daß sie als ein Ganzes erscheinen und sich als solches beim lebenden Tiere modellieren. Bei Beugung des Gelenkes entfernen sich an der vorderen Seite der Fußwurzel die Knochenreihen von einander, aber je nach dem verschiedenen Verhalten der Bänder in verschiedenem Maße; am weitesten entfernt sich die obere Reihe vom Unterarmskelett, schon erheblich weniger die untere von der oberen Reihe und gar nicht die untere Reihe von dem Mittelfußskelett, weil ganz kurze, feste Bänder zwischen beiden verkehren, wie dies Fig. 64 auf Taf. 16 zeigt. Nur das mit

11. (Fig. 30, 31, 34—39, 41.) bezeichnete **Erbsenbein** (Os pisiforme) hebt sich an der äußeren-hinteren Seite des Carpus deutlich von diesem in Form einer Erhöhung ab (Fig. 30, 34, 36 u. 38).

12 u. 14. (Fig. 31, 33, 35, 37, 39 u. 41.) **Vordermittelfußskelett** (Metacarpus); es besteht aus dem Hauptmittelfußknochen (12) und dem äußeren (14) und inneren (14′) Nebenmittelfußknochen (Griffelbeine). Für die äußere Plastik des Mittelfußskelettes ist erwähnenswert, daß das untere knopfförmig verdickte Ende der

Planches 11, 12.

du rayon est également entouré de muscles sur trois faces. La face interne située directement sous la peau est nettement perceptible sous celle ci; la forte veine sous-cutanée (fig. 34 p) qui passe sur cette face forme également un relief bien marqué.

9′. (Fig. 31, 33, 37, 41.) La *Tubérosité externe et supérieure du radius* est également perceptible à travers la peau. Le *ligament latéral externe de l'articulation du coude* est tendu entre elle et 4′ (voir p. 47). Les deux tubérosités et ce ligament produisent sur l'animal vivant une surélévation longitudinale et plate.

10. (Fig. 31, 33, 35, 37, 39 et 41.) Les *os du carpe* (du poignet de l'homme) sont disposés en deux rangées, une rangée supérieure ou antibrachiale et une rangée inférieure ou métacarpienne. Les ligaments et les tendons qui les réunissent et les recouvrent semblent n'en former qu'un tout modelé comme tel sur l'animal vivant. Lorsque l'articulation est fléchie, les rangées d'os s'écartent sur la face antérieure du carpe, mais différemment selon les attaches ligamenteuses. L'écartement le plus fort se produit entre la rangée supérieure et le radius; les deux rangées s'écartent déjà moins l'une de l'autre, tandis que la rangée inférieure ne s'écarte presque pas des os du métacarpe, parce qu'il y a ici des ligaments très courts et solides, comme l'indique fig. 64, pl. 16.

11. (Fig. 30, 31, 34—39, 41.) L'*Os pisiforme* ou sus-carpien forme une surélévation distinctement reconnaissable sur la face postérieure et externe du carpe (fig. 30, 34, 36 et 38).

12 et 14. (Fig. 31, 33, 35, 37, 39 et 41.) Les *Os du métacarpe* sont au nombre de trois: un métacarpien principal ou médian ou os du canon (12) et un métacarpien latéral externe (14) et un métacarpien latéral interne (14′). Il faut mentionner, pour la plastique extérieure du canon, que l'extrémité inférieure des deux

Plates 11, 12.

is almost completely covered by muscles with the exception of its inner surface. The contour of this surface, which is covered only by the skin, is quite distinct; a large cutaneous vein (fig. 34 p) which courses over it is also evident. In addition there is also modelled through the skin

9′. (Fig. 31, 33, 37, 41.) the *external tuberosity of the radius.* The *external lateral ligament of the elbow joint* extends between it and 4′ (vide p. 47). The two prominences together with this ligament cause a flat longitudinal eminence observable in the living animal.

10. (Fig. 31, 33, 35, 37, 39 and 41.) The *bones of the carpus* (wrist of man) are arranged in two rows, an upper or antibrachial and a lower or metacarpal; they are, however, so united and covered by ligaments as to appear as a single mass and are so modelled in the living animal. During flexion of the joint the various rows of bones separate in front, but in varying degree according to the arrangement of the ligaments. The upper row is the most widely separated from the skeleton of the fore-arm, a much smaller interval separates the two rows, while the lower row is not separated at all from the metacarpus, since they are united by exceedingly short, strong bands, as fig. 64 on plate 16 shows.

11. (Fig. 30, 31, 34—39, 41.) The pisiform bone (os pisiforme), which alone is clearly defined from the rest of the carpus as an eminence (fig. 30, 34, 36 and 38) on the postero-external surface of the latter.

12 and 14. (Fig. 31, 33, 35, 37, 39 and 41.) *Skeleton of the cannon* (metacarpus); it consists of the large metacarpal bone (12) and the external (14) and the internal (14′) small metacarpal bones ("splint" bones). In regard to the contour of the metacarpal bones it is worthy of notice that the lower, thickened nodular ends of the

Tafel 11, 12.

beiden Nebenmittelfußknochen sich i. d. R. modelliert, wobei das innere meist etwas weiter nach unten reicht, als das äußere. Im übrigen ist das Mittelfußskelett nur z. T. von Sehnen bedeckt; zwischen diesen stößt es direkt an die äußere Haut und hebt sich durch diese hindurch für das beobachtende Auge deutlich ab; besonders gilt dies von der inneren Fläche des Hauptmittelfußknochens, dem inneren Nebenmittelfußknochen und der Beule des Hauptmittelfußknochens (12′) (vergl. Fig. 1 auf Taf. 1).

15. (Fig. 31, 35, 37, 39 u. 41.) **Sesambeine des 1. Zehengelenkes,** die dieses vervollständigen und so zu dessen Plastik beitragen (vergl. Fig. 1 auf Taf. 1).

16. (Fig. 31, 33, 35, 37, 39 u. 41.) **1. Zehenglied** (Phalanx prima).

17. (Fig. 31, 33, 35, 37, 39 u. 41.) **2. Zehenglied** (Phalanx secunda).

18. (Fig. 31, 33, 35, 37, 39 u. 41.) **3. Zehenglied** (Phalanx tertia). Von den 3 Zehengliedern kommt für die Modellation der betr. Körpergegend nur das 1. Zehenglied in Betracht, weil das 2. zum großen Teile und das 3. ganz vom Hufe und dem Hufknorpel (Fig. 30, 34, 36 n) verdeckt sind. Von den **Zehengelenken** hebt sich deutlich nur das 1. Zehengelenk ab, wie dies die Fig. 1 (Taf. 1), 30, 32, 34, 36, 38 u. 40) erkennen lassen. Das 2. Zehengelenk, das dicht über dem oberen (Kronen-) Rande der Hufkapsel liegt, markiert sich höchstens ein wenig. Das 3. kommt äußerlich gar nicht in Betracht.

19. (Fig. 31, 35 u. 37.) **Sesambein für das 3. Zehengelenk.**

Die Fig. 30—37 geben außerdem Aufschluß über die Größenverhältnisse der einzelnen Teile des Fußes zueinander, über die Winkelung der Gelenke usw.

Planches 11, 12.

métacarpiens latéraux se termine par un renflement, appelé bouton, qui est le plus souvent nettement perceptible sous la peau. Le bouton du côté interne est très souvent situé plus bas que le bouton du côté externe. Les os du métacarpe ne sont qu'en partie recouverts de tendons. La peau recouvre les autres faces directement, de sorte qu'elles y sont directement perceptibles par la vue. Cela a lieu en particulier pour la face interne du métacarpien médian, pour le métacarpien interne et pour la tubérosité servant à l'insertion de l'extenseur antérieur du métacarpe (12′) (voir fig. 1, pl. 1).

15. (Fig. 31, 35, 37, 39 et 41.) Les *Sésamoïdes de la première articulation phalangienne* complètent cette dernière et contribuent à lui donner sa forme plastique (voir fig. 1, pl. 1).

16. (Fig. 31, 33, 35, 37, 39 et 41.) *Première phalange,* ou os du paturon.

17. (Fig. 31, 33, 35, 37, 39 et 41.) *Seconde phalange,* phalangine ou os de la couronne.

18. (Fig. 31, 33, 35, 37, 39 et 41.) *Troisième phalange,* phalangette, phalange onguéale ou os du pied. Pour la conformation plastique du pied la première phalange entre seule en considération, la seconde étant en grande partie, la troisième en entier recouverte par le sabot et les cartilages scutiformes (fig. 30, 34, 36 n). Parmi les articulations phalangiennes la première seule est nettement perceptible comme l'indiquent les figures 1 (pl. 1), 30, 32, 34, 36, 38 et 40; la deuxième articulation située immédiatement au-dessus du bord supérieur du sabot (bord coronaire) est tout au plus un peu perceptible; la troisième articulation n'est pas du tout perceptible du dehors.

19. (Fig. 31, 35 et 37.) *Sésamoïde de la trosième articulation phalangienne,* petit sésamoïde ou os naviculaire.

Les figures 30 à 37 indiquent encore les relations de proportion des différentes parties du pied, l'angle des articulations, etc.

Plates 11, 12.

two small metacarpal bones are usually evident; also; that the inner one usually extends a little further downward than the outer one. The skeleton of the cannon is only partially covered by tendons; between these it is in direct contact with the skin and clearly evident to the eye of the observer; this is particularly true of the inner surface of the large metacarpal bone, the inner small metacarpal bone and the tuberosity of the large bone (12′) (cf. fig. 1 on plate 1).

15. (Fig. 31, 35, 37, 39 and 41.) *Sesamoid bones of the 1st digital joint,* which complete the latter and thus contribute to its contour (cf. fig. 1 on plate 1).

16. (Fig. 31, 33, 35, 37, 39 and 41.) *First phalanx* (phalanx prima).

17. (Fig. 31, 33, 35, 37, 39 and 41.) *Second phalanx* (phalanx secunda).

18. (Fig. 31, 33, 35, 37, 39 and 41.) *Third phalanx* (phalanx tertia). Of the three phalanges only the first is of importance for the contour of the region involved, since the second is largely and the third entirely, concealed by the hoof and lateral cartilage (fig. 30, 34, 36 n). Of the digital joints only the first is much in evidence as fig. 1 (plate 1), 30, 32, 34, 36, 38 and 40 show. The second digital joint, which lies just above the upper (coronary) edge of the hoof, is at most only slightly marked out. The third does not come into consideration at all.

19. (Fig. 31, 35 and 37.) *Sesamoid bone of the 3rd digital joint.*

The figures 30—37 furnish information also concerning the relative sizes of the various parts of the limb, the angles of the joints &c.

Tafel 13, 14 und 15. Unterschenkel und Fuß (Hinterfuß) des Pferdes. Hufe.

Fig. 42. **Vorderansicht der Muskulatur des Unterschenkels und Fußes.**
Fig. 43. **Vorderansicht des Skeletts des Unterschenkels und Fußes.**
Fig. 44. **Innere Seitenansicht der Muskulatur des Unterschenkels und Fußes.**
Fig. 45. **Innere Seitenansicht des Skeletts des Unterschenkels und Fußes.**
Fig. 46. **Rechter, zum Beschlagen vorgerichteter Vorderhuf,** von unten gesehen.
Fig. 47. **Linker, mit Hufeisen beschlagener Vorderhuf,** von unten gesehen.
Fig. 48. **Linker, mit Hufeisen beschlagener Hinterhuf,** von unten gesehen.
Fig. 49. **Muskeln des Unterschenkels und Fußes,** von außen gesehen.
Fig. 50. **Skelett des Unterschenkels und Fußes,** von außen gesehen.
Fig. 51. **Bänder des Fußgelenkes,** von innen gesehen.
Fig. 52. **Bänder des Fußgelenkes,** von vorn gesehen.
Fig. 53. **Bänder des Fußgelenkes,** von hinten gesehen.
Fig. 54. **Bänder des Fußgelenkes,** von außen gesehen (das Gelenk in Beugestellung).
Fig. 55. **Bänder des Fußgelenkes,** von außen gesehen (das Gelenk in Streckstellung).
Fig. 56. **Muskeln und Sehnen des Unterschenkels und Hinterfußes in Kontraktion,** von der inneren Seite gesehen.
Fig. 57. **Unterschenkel- und Fußskelett in Beugestellung,** von der inneren Seite gesehen.
Fig. 58. **Muskeln und Sehnen des Unterschenkels und Hinterfußes in Kontraktion,** von der äußeren Seite gesehen.
Fig. 59. **Unterschenkel- und Fußskelett in Beugestellung,** von der äußeren Seite gesehen.

Die nachfolgenden Figurenbezeichnungen beziehen sich auf alle Figuren. Die in Fig. 49 und 50 gebrauchten Bezeichnungen stimmen mit den entsprechenden in Fig. 2 u. 3 auf Tafel 2 u. 3 überein.

Die Fig. 56—59 stellen dieselben anatomischen Ansichten, wie die Fig. 44, 45, 49 u. 50 auf Taf. 13 u. 14 dar, nur daß bei diesen Ruhe-, bezw. Streckstellung, bei den Fig. 56—59

Planches 13, 14 et 15. Jambe et pied postérieur du cheval. Sabots.

Fig. 42. **Muscles de la jambe et du pied,** vus de face.
Fig. 43. **Os de la jambe et du pied,** vus de face.
Fig. 44. **Muscles de la jambe et du pied,** côté interne.
Fig. 45. **Os de la jambe et du pied,** côté interne.
Fig. 46. **Pied droit de devant paré pour la ferrure,** vu en dessous.
Fig. 47. **Pied gauche de devant ferré,** vu en dessous.
Fig. 48. **Pied gauche de derrière ferré,** vu en dessous.
Fig. 49. **Muscles de la jambe et du pied,** côté externe.
Fig. 50. **Os de la jambe et du pied,** côté externe.
Fig. 51. **Ligaments de l'articulation du jarret,** côté interne.
Fig. 52. **Ligaments de l'articulation du jarret,** vus de face.
Fig. 53. **Ligaments de l'articulation du jarret,** vus par derrière.
Fig. 54. **Ligaments de l'articulation du jarret,** côté externe, l'articulation étant fléchie.
Fig. 55. **Ligaments de l'articulation du jarret,** côté externe, l'articulation étendue.
Fig. 56. **Muscles et tendons de la jambe et du pied postérieur en contraction,** vus du côté interne.
Fig. 57. **Os de la jambe et du pied postérieur en contraction,** vus du côté interne.
Fig. 58. **Muscles et tendons de la jambe et du pied postérieur en contraction,** vus du côté externe.
Fig. 59. **Os de la jambe et du pied postérieur en contraction,** vus du côté externe.

Les désignations se rapportent à toutes les figures. Les désignations employées pour les figures 49 et 50 correspondent à celles employées pour les figures 2 et 3 des planches 2 et 3.

Les figures 56 à 59 représentent les mêmes vues anatomiques que les figures 44, 45, 49 et 50 des planches 13 et 14, sauf qu'elles y étaient représentées à l'état de repos ou d'extension,

Plates 13, 14 and 15. Leg and Foot (Pes) of the horse, Hoofs.

Fig. 42. **Front view of the muscles of the leg and foot.**
Fig. 43. **Front view of the skeleton of the leg and foot.**
Fig. 44. **Inner view of the muscles of the leg and foot.**
Fig. 45. **Inner view of the skeleton of the leg and foot.**
Fig. 46. **Right fore hoof, prepared for the shoe,** seen from below.
Fig. 47. **Left fore hoof, shod,** seen from below.
Fig. 48. **Left hind hoof, shod,** seen from below.
Fig. 49. **Muscles of the leg and foot,** outer view.
Fig. 50. **Skeleton of the leg and foot,** outer view.
Fig. 51. **Ligaments of the hock-joint,** inner view.
Fig. 52. **Ligaments of the hock-joint,** front view.
Fig. 53. **Ligaments of the hock-joint,** posterior view.
Fig. 54. **Ligaments of the hock-joint,** outer view (joint flexed).
Fig. 55. **Ligaments of the hock-joint,** outer view (joint extended).
Fig. 56. **Muscles and tendons of the leg and foot during contraction,** inner view.
Fig. 57. **Skeleton of the leg and foot in flexed position,** inner view.
Fig. 58. **Muscles and tendons of the leg and foot during contraction,** external view.
Fig. 59. **Skeleton of the leg and foot in flexed position,** outer view.

The following notation applies to all the figures. The notation used in fig. 49 and 50 agrees with the corresponding indications in fig. 2 and 3 on plates 2 and 3.

Fig. 56—59 illustrate the same anatomical views as fig. 44, 45, 49 and 50 on plates 13 and 14, but in the latter the parts are shown in the resting or extended position, while in the

hingegen Beugestellung dargestellt sind. Die anatomischen Veränderungen, die durch die Kontraktion der Muskeln bedingt werden, insbesondere auch die Veränderungen, welche die Gelenke durch die Beugung erfahren, ergeben sich aus den Fig. 56 u. 58. Es sei nur hervorgehoben, daß der vom zweiköpfigen Schenkel- und vom halbsehnigen Muskel abstammende und zum Fersenbeinhöcker ziehende Fascien- oder Sehnenstrang, der bei manchen Pferden auffallend stark hervortritt, unter der Bezeichnung q‴ besonders eingezeichnet ist.

a. (Fig. 42, 44 u. 56.) **Vorderer Unterschenkelmuskel** (M. tibialis anterior); er ist ein rein fleischiger Muskel, der direkt auf der vorderen Seite des Schienbeins (21 in Fig. 43) liegt und an ihr entspringt; nahe der Fußwurzel (dem Sprunggelenk) geht er in eine rundliche Sehne aus, die zwischen den beiden Endschenkeln der mit a‴ bezeichneten Sehne hervortritt und sich sofort in 2 Schenkel spaltet, von denen der äußere (a″) gerade herab bis zum Hauptmittelfußknochen läuft und dort endet, während sich der innere Schenkel (a′) nach innen und hinten wendet und an der inneren, bezw. unteren Partie der Fußwurzel endet. Dieser letztere Schenkel modelliert sich i. d. R. durch die äußere Haut, und zwar besonders deutlich bei zarthäutigen und edlen Tieren und bei Spannung, während der Muskel selbst sich nur seitlich vom Schienbein dadurch abgrenzt, daß sich zwischen beiden eine m. o. w. deutliche, durch die äußere Haut hervortretende Furche befindet.

Wirk. Der Muskel ist Beuger des Fuß-(Sprung-) Gelenkes (Textb. S. 165).

a‴. (Fig. 42, 44 u. 56.) Der **dritte Wadenbeinmuskel** (M. peronaeus tertius) ist ein rein sehniger Strang, der mit dem gemeinschaftlichen Zehenstrecker außen am unteren Ende des Oberschenkelbeins entspringt, dann zwischen dem vorderen Unterschenkelmuskel und dem gemeinschaftlichen Zehenstrecker liegt und an der vorderen Seite der Fußwurzel (des Sprunggelenkes) in 2 Endschenkel zerfällt, die divergierend zum oberen Ende des Mittelfußskeletts verlaufen und zwischen sich die Sehne des vorderen Unterschenkelmuskels (s. oben) durchtreten lassen. Diese Stelle läßt sich durch

alors que les figures 56 à 59 les représentent en contraction.

Les modifications anatomiques causées par la contraction des muscles, en particulier les modifications apportées aux articulations par leur flexion sont indiquées par les figures 56 et 58. Il faut toutefois faire remarquer que l'aponévrose ou le cordon tendineux provenant du long vaste et du demi-tendineux qui ressort très fortement chez de nombreux chevaux a été spécialement dessiné et marqué q‴.

a. (Fig. 42, 44 et 56.) Le *Tibial antérieur* (jambier antérieur; fléchisseur du métatarse; tibio-prémétatarsien; M. tibialis anterior) est un muscle exclusivement charnu, appliqué contre la face externe du tibia (21 fig. 43) sur lequel il prend son origine. Il se termine près du jarret en un tendon qui s'engage entre les branches terminales du tendon marqué a‴ pour se bifurquer aussitôt; la branche externe (a″) descend droit jusqu'au métatarsien principal où elle s'insère; la branche interne (a′) se dirige en dedans et en arrière et s'insère à la partie interne ou inférieure du jarret. Cette dernière branche se dessine d'ordinaire sous la peau surtout sous celle des animaux de race et à peau fine et lorsque l'articulation est tendue. Le muscle n'est perceptible que par le sillon plus ou moins nettement marqué sous la peau qu'il forme à côté du tibia.

Usages. Le muscle est fléchisseur du jarret.

a‴. (Fig. 42, 44 et 56.) La *Corde fémoro-tarsienne* (portion tendineuse du fléchisseur du métatarse) est une forte lanière tendineuse qui commence avec l'extenseur antérieur des phalanges à l'extrémité inférieure du fémur, est située ensuite entre le tibial antérieur et l'extenseur antérieur des phalanges et se termine par deux branches sur le devant du jarret. Les deux branches vont en divergeant vers l'extrémité supérieure des métatarsiens et laissent passer entre elles le tendon du tibial antérieur (voir ci-dessus). Cet endroit est perceptible sous la peau par le toucher;

former they are depicted in the fixed state. The anatomical differences produced by the contraction of the muscles, and especially the changes in the joints during flexion, may be made out from fig. 56 and 58. Attention is drawn to the fact that the fascial or tendinous band, which extends from the biceps femoris and semitendinosus muscles to the point of the hock, is very conspicuous in many horses, and is especially shown and marked q‴.

a. (Fig. 42, 44 and 56.) *Anterior tibial muscle* (M. tibialis anterior, fleshy part of the flexor metatarsi). This is a purely fleshy muscle which lies directly on the front of the tibia (21 in fig. 43) on which it has its origin; near the hock it becomes continuous with its rounded tendon which emerges between the terminal branches of the tendon marked a‴ and divides at once into two branches; of these, the outer (a″) passes straight down to the large metatarsal bone, where it ends, while the inner one (a′) turns inward and backward and ends on the inner, lower part of the hock. This latter branch is usually — and especially in thin-skinned and well-bred animals — modelled through the skin, while the muscle itself is only laterally marked off from the tibia by a furrow which is more or less evident through the skin.

Action. The muscle is a flexor of the hock-joint.

a‴. (Fig. 42, 44 and 56.) *M. peronaeus tertius* (tendinous part of the flexor metatarsi). This is a purely tendinous cord which arises in common with the long digital extensor on the outer part of the lower end of the femur, lies between the tibialis anterior and the long extensor and divides on the front of the hock into two terminal branches which pass to the upper end of the metatarsus, diverging to allow the tendon of the tibialis anterior (vide supra) to emerge. This part may be felt through the skin and its contour is sometimes recognisable, though not clearly; with this exception

die äußere Haut fühlen und modelliert sich bisweilen, wenn auch undeutlich, durch sie hindurch, während im übrigen weder der Muskel, noch seine Endschenkel sich plastisch abheben.

Wirk. Der Muskel stellt ein zwischen Oberschenkelbein und Mittelfuß gezogenes Spannband dar, das die Winkelstellung des Knie- und Fußgelenkes bedingt (Textb. S. 165).

b. (Fig. 42, 44, 49, 56 u. 58.) **Langer, bezw. gemeinschaftlicher Zehenstrecker** (M. extensor digitorum longus) (vergl. auch Fig. 2 auf Taf. 2). Dieser kräftige, auf dem Querschnitte (cf. Fig. 78 55 auf Taf. 18) plattrundliche Muskel liegt an der vorderen Seite des Unterschenkels direkt unter der äußeren Haut und modelliert sich beim lebenden Pferde stets deutlich. Er entspringt außen am unteren Ende des Oberschenkelbeines und geht am unteren Ende des Unterschenkels in eine rundliche Sehne aus, die über die vordere Seite der Fußwurzel hinweg an die vordere Seite des Hauptmittelfußknochens tritt (b′) und an diesem bis zum 3. Zehengliede, an dem sie endet, herabläuft. Im Bereiche der Fußwurzel und dicht über und unter ihr wird sie von 3 Ringbändern (Fig. 42 u. 44 i, i′ i″) in der Lage erhalten, von denen sich das obere (i) und das untere (i″) gar nicht selten, und zwar besonders bei Kontraktion oder Spannung der betr. Muskeln bezw. bei Beugung des Schenkels, beim lebenden Pferde durch die äußere Haut modellieren. Die Sehne vereinigt sich weiterhin an der Grenze vom oberen zum mittleren Drittel des Mittelfußes mit der Sehne des seitlichen Zehenstreckers (d′) und am 1. Zehengliede jederseits mit einem von hinten und oben kommenden, dem Fesselbeinbeuger entstammenden Sehnenzuge (l). Dieser hebt sich, ebenso wie die Sehne des gemeinschaftlichen Zehenstreckers im Bereich des Mittelfußes, i. d. R. beim lebenden Pferde plastisch ab (cf. Fig. 1 auf Taf. 1).

Wirk. Der Muskel streckt die Gelenke der Zehenglieder (Textb. S. 167).

d. (Fig. 42, 49 u. 58.) Der **seitliche Zehenstrecker** (M. extensor digitorum pedis lateralis) s. S. 14.

Wirk. Er unterstützt den vorigen (Textb. S. 167).

e. (Fig. 44, 49, 56 u. 58.) Der **tiefe Zehenbeuger** (M. flexor hallucis longus) ist ein voluminöser Muskel,

il s'y dessine parfois, mais indistinctement; la corde par contre et ses branches terminales ne se distinguent pas plastiquement.

Usages. Ce tendon est une corde de tension placée entre le fémur et les métatarsiens et provoque langulation des articulations du grasset et du jarret.

b. (Fig. 42, 44, 49, 56 et 58.) *Extenseur antérieur* ou *principal des phalanges* (long extenseur commun des doigts; fémoro-pré-phalangien; cnemodactyleus; M. extensor digitorum longus) (voir aussi fig. 2). Ce muscle puissant, demi-rond sur la coupe (voir fig. 78 55, pl. 18) est situé en avant de la jambe, directement sous la peau. Il se dessine toujours nettement sur l'animal vivant. Le corps charnu s'insère par un tendon à la partie inférieure du fémur. Le tendon opposé est arrondi, il commence au-dessus de la partie inférieure du tibia, passe sur la face antérieure du jarret et sur le devant du métatarsien principal (b′) et descend jusqu'à la troisième phalange sur laquelle il s'insère. Le tendon est maintenu dans le pli du jarret par trois brides fibreuses annulaires (fig. 42 et 44, i, i′, i″), dont la supérieure (i) et l'inférieure (i″) sont souvent perceptibles sur le cheval vivant, principalement quand le muscle est contracté ou tendu ou quand le membre est fléchi. Entre le tiers supérieur et le tiers moyen du métatarse le tendon se réunit au tendon de l'extenseur latéral des phalanges (d′) et reçoit de chaque côté, à la hauteur de la première phalange, une bride de renforcement (l) venant par derrière et par en-haut du ligament suspenseur du boulet. Ces brides et le tendon (pendant son trajet sur le métatarse) sont d'ordinaire plastiquement marqués sur l'animal vivant (voir fig. 1, pl. 1).

Usages. Le muscle est extenseur des phalanges.

d. (Fig. 42 et 49.) *Extenseur latéral des phalanges* (péronéo-préphalangien) voir p. 14.

Usages. Il est auxiliaire du précédent.

e. (Fig. 42, 49, 56 et 58.) Le *Fléchisseur externe* ou *péronéal des phalanges* (fléchisseur perforant;

neither the muscle nor its terminal tendon is modelled.

Action. It constitutes a brace stretched between the femur and metatarsus which determines the angles of the stifle- and hock-joints.

b. (Fig. 42, 44, 49, 56 and 58.) *Long or common extensor of the digit* (M. extensor digitorum longus) (cf. also fig. 2). This powerful muscle, flattened and rounded on cross-section (cf. fig. 78 55 on plate 18), lies on the front of the leg directly underneath the skin and is always clearly modelled in the living animal. It has a tendinous origin on the lower end of the femur and becomes continuous at the lower end of the leg with a rounded tendon which passes down over the front of the hock and cannon (b′) to the third phalanx, where it ends. On and just above and below the hock it is held in place by three annular ligaments (fig. 42 and 44 i, i′, i″), the upper (i) and lower (i″) of which are often modelled through the skin in the living horse, especially during contraction or tension of the muscle or flexion of the limb. The tendon unites at the junction of the upper and middle thirds of the cannon with the tendon of the lateral digital extensor (d′), and at the first phalanx with a tendinous band (l), coming from above and behind, derived from the suspensory ligament. The contour of this band, as well as the common extensor tendon in the metatarsal region, is usually evident in the living horse (cf. fig. 1 on plate 1).

Action. The muscle extends the joints of the digit.

d. (Fig. 42 and 49.) *Lateral extensor of the digit* (M. extensor digitorum pedis lateralis) (vide page 14).

Action. It assists the preceding.

e. (Fig. 44, 49, 56 and 58.) The *deep flexor of the digit* (M. flexor hallucis longus) is a bulky muscle

Tafel 13, 14, 15.

der direkt an der hinteren Fläche des Schienbeines liegt und an ihr entspringt; er geht am unteren Ende des Schienbeines in eine starke Sehne über, die sich alsbald mit der Sehne des hinteren Unterschenkelmuskels (e″) vereinigt und dann über die hintere, bezw. innere Fläche der Fußwurzel an die hintere Fläche des Mittelfußes tritt (e′); hier verschmilzt sie mit der Sehne des langen Zehenbeugers und verhält sich im übrigen am Mittelfuße und an den Zehen genau wie die entsprechende Sehne am Vorderfuße (s. S. 46). Über die Modellation des Muskels s. S. 46.

Wirk. Er beugt das Hufgelenk (Textb. S. 170).

e″. (Fig. 44 u. 56.) **Hinterer Unterschenkelmuskel** (M. tibialis posterior). Dieser platte Muskel liegt auf dem vorigen und ist streng genommen nur ein Teil von ihm; er hebt sich in der Ruhestellung des Schenkels nicht besonders ab, wohl aber tritt beim lebenden Tiere bei Bewegungen des Schenkels die Sehne durch die äußere Haut plastisch hervor.

Wirk. Er beugt mit dem vorigen das Hufgelenk (Textb. S. 170).

f. (Fig. 44, 49, 56 u. 59.) **Zwillingswadenmuskeln** (f in Fig. 8 auf Taf. 5 und S. 15).

f′. (Fig. 44, 49 u. 58.) **Achillessehne** (f′ in Fig. 8 auf Taf. 5 und S. 15).

f″. (Fig. 49 u. 58.) **Schollenmuskel** (M. soleus), ein dünner, bandförmiger, belangloser Muskel.

g. (Fig. 44, 49, 56 u. 58.) **Oberflächliche Beugesehne** (g in Fig. 8 auf Taf. 5 und S. 16).

h. (Fig. 44, 49, 56 u. 58.) **Fesselbeinbeuger;** er verhält sich genau so, wie der entspr. Muskel am Vorderfuße (h in Fig. 30, 34 u. 36 und S. 45).

i, i′ u. i″. (Fig. 42, 44, 49, 56 u. 58.) **Ringbänder** für die Strecksehnen; s. S. 52.

l. (Fig. 42, 44 u. 49.) Sehnenzug vom Fesselbeinbeuger zur Sehne des gemeinschaftlichen Zehenstreckers (s. S. 45 unter Fesselbeinbeuger).

m. (Fig. 44 u. 56.) **Langer Zehenbeuger** (M. flexor digitorum ped. longus). Dieser platte Muskel liegt

Planches 13, 14, 15.

long fléchisseur du gros orteil de l'homme; tibio-péronéo-phalangien; M. flexor hallucis longus) est un muscle volumineux situé directement derrière le tibia sur lequel il prend origine. Le tendon commence au-dessus de l'extrémité inférieure du tibia, se réunit presqu'aussitôt avec le tendon du tibial postérieur (e″) et passe ensuite sur la face postérieure du canon (e′); il se confond ici avec le tendon du fléchisseur interne des phalanges et se comporte pour le reste comme le tendon similaire du membre antérieur (voir p. 46). Pour la plastique du muscle voir p. 46.

Usages. Il fléchit la troisième articulation phalangienne.

e″. (Fig. 44 et 56.) Le *Tibial postérieur* (M. tibialis posterior) est plat, situé sur le précédent et n'en est en somme qu'une partie; il n'est guère reconnaissable quand le membre est au repos, seul son tendon se perçoit sous la peau de l'animal vivant quand le membre se meut.

Usages. Il fléchit avec le muscle précédent la troisième articulation phalangienne.

f. (Fig. 44, 49, 56 et 59.) *Gastro-cnémien* (f, fig. 8, pl. 5, p. 15).

f′. (Fig. 44, 49 et 58.) *Tendon d'Achille* (f′, fig. 8, pl. 5, p. 15).

f″. (Fig. 49 et 58.) Le *Soléaire* (péronéo-calcanéen, M. soleus) est un muscle grêle, rubané, sans importance.

g. (Fig. 44, 49, 56 et 58.) *Tendon fléchisseur superficiel* ou *perforé* (g, fig. 8, pl. 5, p. 16).

h. (Fig. 44, 49, 56 et 58.) *Ligament suspenseur du boulet.* Il se comporte comme son correspondant du muscle antérieur (h, fig. 30, 34, 36, pl. 11 et 12, p. 52).

i, i′, i″. (Fig. 42, 44, 49, 56 et 58.) *Brides fibreuses annulaires* (voir p. 52).

l. (Fig. 42, 44 et 49.) Bride de renforcement allant du ligament suspenseur du boulet au tendon de l'extenseur principal des phalanges (voir ci-dessus et p. 45 sous ligament suspenseur du boulet.

m. (Fig. 44 et 56.) Le *Fléchisseur interne* ou *tibial des phalanges* (fléchisseur oblique des phalanges;

Plates 13, 14, 15.

which lies directly on the back of the tibia, from which it arises; it is continued at the lower end of the tibia by a strong tendon, which at once unites with that of the tibialis posterior (e″), and then passes over the posterior or inner surface of the hock to arrive on the back of the metatarsus (e′). Here it fuses with the tendon of the long flexor, and is arranged on the cannon and digit exactly in the same manner as the corresponding tendon on the fore-limb (vide page 46). Concerning the contour of the muscle vide page 46.

Action. It flexes the 3rd digital (coffin) joint.

e″. (Fig. 44 and 56.) *Posterior tibial muscle* (M. tibialis posterior). This flat muscle lies upon the preceding, of which it is strictly only a part; it is not specially evident when the limb is at rest, but the contour of the tendon is seen in the living animal during the movements of the limb.

Action. With the preceding it flexes the coffin joint.

f. (Fig. 44, 49, 56 and 59.) *Mm. gastrocnemii* (f in fig. 8 on plate 5 and page 15).

f′. (Fig. 44, 49 and 58.) *Tendo Achillis* (f′ in fig. 8 on plate 5 and page 15).

f″. (Fig 49 and 58.) *M. soleus,* a thin ribbon-shaped muscle of no importance.

g. (Fig. 44, 49, 56 and 58.) *Superficial flexor tendon* (g in fig 8 on plate 5 and page 16).

h. (Fig. 44, 49, 56 and 58). *M. interosseus medius* (suspensory ligament); it is arranged just as in the fore-limb (h in fig. 30, 34 and 36 on plates 11 and 12 and page 52).

i, i′, i″. (Fig. 42, 44, 49, 56 and 58.) *Annular ligaments* for the extensor tendons; vide p. 52.

l. (Fig. 42, 44 and 49.) Tendinous band from the interosseous medius (suspensory lig.) to the common extensor tendon (vide supra and page 45).

m. (Fig. 44 and 56.) *Long flexor of the digit* (M. flexor digitorum pedis longus). This flat muscle lies

Tafel 13, 14, 15.

innen am tiefen Zehenbeuger, entspringt oben am Schienbein und geht ungefähr in der Mitte des Unterschenkels in eine schlanke Sehne aus, die über die innere Seite des Sprunggelenkes (der Fußwurzel) zum Hintermittelfuße verläuft (m′) und dort mit der tiefen Beugesehne (e′) verschmilzt. Während der Muskel beim lebenden Tiere kaum plastisch hervortritt, modelliert sich seine Sehne, soweit sie am Unterschenkel liegt, m. o. w. deutlich; am Sprunggelenk hebt sie sich von der Umgebung nicht ab und tritt für das beobachtende Auge nicht hervor, weil sie hier durch starke Bandmassen verdeckt ist.

Der Muskel wird auch als ein Teil des tiefen Zehenbeugers aufgefaßt und beugt mit ihm das 3. Zehengelenk (Hufgelenk) (s. S. 52 und Textb. S. 170).

o. (Fig. 44 u. 56.) Der **Kniekehlenmuskel** (M. popliteus) liegt größtenteils in der Tiefe der Kniekehle. Nur ein kleiner Teil des Muskels hebt sich bisweilen beim lebenden Pferde plastisch ab.

Wirk. Er dreht den Unterschenkel etwas von außen nach innen (Textb. S. 171).

o′. (Fig. 49 u. 58.) Die den vierköpfigen Schenkelmuskel überziehende Fascie.

q, q′ u. q″. (Fig. 42, 49 u. 58.) Ende des **zweiköpfigen Schenkelmuskels** (q u. q′ in Fig. 2 und S. 6).

q‴. (Fig. 49, 56 u. 58.) Ein vom zweiköpfigen Schenkelmuskel ausgehender Sehnenzug, der mit der Unterschenkelfascie verschmilzt, sich trotzdem aber meist durch die Haut modelliert; er endet am Fersenbeinhöcker.

r. (Fig. 44, 49, 56 u. 58.) Ende des **halbsehnigen Muskels** und r′ seine Sehne (r in Fig. 2 und S. 6). Die Sehne befestigt sich im wesentlichen an der inneren Seite des oberen Schienbeindrittels.

w. (Fig. 42, 44 u. 56.) Ende des **schlanken Muskels** (w in Fig. 8 auf Taf. 5 und S. 17).

x. (Fig. 42, 44 u. 56.) Ende des **Schneidermuskels** (M. sartorius), eines schmalen, platten Muskels,

Planches 13, 14, 15.

long fléchisseur commun des orteils ou fléchisseur perforant de l'homme; tibio-phalangien; M. flexor digitorum longus) est un muscle plat situé au côté interne du fléchisseur externe. Il prend son origine à l'extrémité supérieure du tibia. Son tendon est funiculaire, passe sur la face interne du jarret et va vers le métatarse (m′) où il s'unit avec le tendon fléchisseur profond (e′). Le muscle n'est presque pas perceptible sur l'animal vivant, mais le tendon se dessine, tant qu'il est situé sur la jambe, plus ou moins distinctement, il n'est pas visible sur le jarret et ne se distingue pas des parties environnantes, parce qu'à cet endroit il est couvert par de fortes masses ligamenteuses.

Le muscle est également considéré comme faisant partie du fléchisseur externe et fléchit comme lui la troisième articulation phalangienne (voir p. 52).

o. (Fig. 44 et 56.) Le *Poplité* (fémoro-tibial oblique; M. popliteus) est situé en grande partie dans le creux de l'articulation fémorotibiale. Une petite partie seulement du muscle se dessine sous la peau du cheval vivant.

Usages. Il imprime à la jambe un léger mouvement de rotation de dehors en dedans.

o′. (Fig. 49 et 58.) *Fascia lata.* Il recouvre le quadriceps crural (droit antérieur de la cuisse, vaste interne et vaste externe).

q, q′ et q″ (Fig. 42, 49 et 58.) Branches terminales du *long vaste* (q, q′, fig. 2, p. 6).

q‴. (Fig. 49, 56 et 58.) Faisceau tendineux partant du long vaste et se terminant au sommet du calcanéum. Il s'unit à l'aponévrose jambière mais se dessine très souvent sous la peau.

r. (Fig. 44, 49, 56 et 58.) Partie inférieure du *demi-tendineux* et r′ son tendon (r, fig. 2, p. 6). Le tendon est fixé sur le côté interne du tiers supérieur du tibia.

w. (Fig. 42, 44 et 56.) Partie inférieure du *droit interne* (w, fig. 8, pl. 5, p. 17).

x. (Fig. 42, 44 et 56.) Partie inférieure du *Couturier* (long adducteur de la jambe; sous-lombo tibial;

Plates 13, 14, 15.

internally on the deep flexor, arises from the upper part of the tibia and is continued about the middle of the leg by a narrow tendon which passes over the inner side of the hock-joint to the cannon (m′) and there unites with the deep flexor tendon (e″). While the muscle is scarcely recognisable in the living animal, the tendon is more or less distinctly modelled in the leg; on the hock its contour is not seen, since it is here covered by a thick ligamentous mass.

The muscle is also regarded as a part of the deep flexor, which it assists in flexing the 3rd digital (coffin) joint.

o. (Fig. 44 and 56.) *M. popliteus;* this lies for the most part deeply on the back of the stifle-joint. The contour of only a small part of the muscle is occasionally seen in the living horse.

Action. It rotates the leg somewhat from without inward.

o′. (Fig. 49 and 58.) The fascia covering the quadriceps femoris muscle.

q, q′ and q″. (Fig. 42, 49 and 58.) End of the *biceps femoris muscle* (q and q′ in fig. 2 and page 6).

q‴. (Fig. 49, 56 and 58.) A tendinous band from the biceps femoris muscle which blends with the fascia of the leg, but is, however, ussually modelled through the skin; it ends on the point of the hock.

r. (Fig. 44, 49, 56 and 58.) End of the *semitendinosus muscle* (r in fig. 2 and pag. 6) and r′ its tendon. The tendon is attached mainly to the inner surface of the upper third of the tibia.

w. (Fig. 42, 44 and 56.) End of the *gracilis muscle* (w in fig. 8 on plate 5 and page 17).

x. (Fig. 42, 44 and 56.) End of the *sartorius*, a narrow, flat muscle which lies on the

Tafel 13, 14, 15.

der vor dem schlanken Muskel an der inneren Seite des Oberschenkels liegt.

y. (Fig. 42, 44 u. 56.) Ende des **vierköpfigen Schenkelmuskels,** der auf der vorderen Seite des Oberschenkelbeines liegt und an der Kniescheibe (20) endet (vergl. im übrigen 28 in Fig. 13 auf Taf. 7 und S. 26).

18. (Fig. 43, 45, 50, 57 u. 59.) Ende des **Oberschenkelbeines** (18 in Fig. 3 und S. 10).

20. (Fig. 43, 45, 49, 50, 57 u. 59.) **Kniescheibe** (20 in Fig. 3 und S. 10).

21. (Fig. 43, 45, 50, 51—55, 57 u. 59.) **Schienbein** (21 in Fig. 3 und S. 11); es liegt an der inneren Seite des Unterschenkels direkt an der Haut und läßt die betr. Partie hart erscheinen; der Knochen hebt sich hier plastisch von den Muskeln ab.

21′. (Fig. 42, 43, 49, 50, 58 u. 59.) **Äußerer Schienbeinknorren** (21′ in Fig. 3 und S. 11).

21″. (Fig. 43, 49, 50 u. 59.) **Äußerer** und

21‴. (Fig. 43 u. 45.) **Innerer Knöchel des Schienbeines;** beide Knöchel treten in Form flacher Erhöhungen deutlich plastisch hervor, wie dies Fig. 1 u. 7 auf Taf. 1 u. 5 erkennen lassen.

22. (Fig. 43, 45, 50, 57 u. 59.) **Sprung-(Fuß-)gelenk oder Fußwurzel** (22 in Fig. 3 und S. 11).

22′. (Fig. 51, 52, 54, 55.) **Rollbein** (Os tarsi tibiale).

23. (Fig. 43, 50 u. 59.) **Wadenbein** (23 in Fig. 3 und S. 11).

24. (Fig. 45, 50, 51, 53—55, 57 u. 59.) **Fersenbeinhöcker** (24 in Fig. 3 und S. 11).

25. (Fig. 43, 45, 50, 51—55, 57 u. 59.) **Hauptmittelfußknochen.**

25′. (Fig. 45, 49, 50, 51—55, 57 u. 59.) **Innerer Nebenmittelfußknochen;**

25″. (Fig. 45 u. 49.) dessen unteres, knopfförmig verdicktes Ende.

29. (Fig. 45, 50, 57 u. 59.) **Sesambein des 1. Zehengelenkes.**

30. (Fig. 43, 45, 50, 57 u. 59.) **Erstes Zehenglied.**

31. (Fig. 43, 45, 50, 57 u. 59.) **Zweites Zehenglied.**

32. (Fig. 43, 45, 50, 57 u. 59.) **Drittes Zehenglied.**

} s. darüber S. 48 u. 49.

Planches 13, 14, 15.

M. sartorius). Ce muscle est mince et aplati; il est situé en avant du droit interne sur la face interne de la cuisse.

y. (Fig. 42, 44 et 56.) Partie inférieure du *Droit antérieur de la cuisse.* Ce muscle est situé sur la face antérieure du fémur et s'attache à la rotule (20) (Comp. 28, fig. 13, pl. 7, p. 26).

18. (Fig. 43, 45, 50, 57 et 59.) Partie inférieure du *Fémur* (18, fig. 3, p. 10).

20. (Fig. 43, 45, 49, 50, 57 et 59.) *Rotule* (20, fig. 3, p. 10).

21. (Fig. 43, 45, 50, 51 à 55, 57 et 59.) Le *Tibia* (21, fig. 3, p. 11) est situé directement sous la peau sur le côté interne de la jambe, ce qui fait que cette partie est dure au toucher; l'os se distingue nettement des muscles qui l'entourent.

21′. (Fig. 42, 43, 49, 50, 58 et 59.) *Tubérosité externe du tibia* (21′, fig. 3, p. 11).

21″. (Fig. 43, 49, 50 et 59.) *Malléole externe* et

21‴. (Fig. 43 et 45.) *Malléole interne du tibia.* Les deux malléoles se distinguent sous la peau sous forme de surélévations plates, comme l'indiquent les fig. 1 et 7, pl. 1 et 5.

22. (Fig. 43, 45 50, 57 et 59.) *Tarse* (22, fig. 3, p. 11).

22′. (Fig. 51, 52, 54, 55.) *Astragale.*

23. (Fig. 43, 50 et 59.) *Péroné* (23, fig. 3, p. 11).

24. (Fig. 45, 50, 51, 53 à 55, 57 et 59.) *Sommet du Calcanéum* (24, fig. 3, p. 11).

25. (Fig. 43, 45, 50, 51 à 55, 57 et 59.) *Métatarsien médian* ou *principal* (voir p. 48.)

25′. (Fig. 45, 49, 50, 51 à 55.) *Métatarsien latéral interne* (voir p. 48.)

25″. (Fig. 45 et 49.) *Bouton du métatarsien latéral* (voir p. 48).

29. (Fig. 45 et 50.) *Sésamoïdes de la première articulation phalangienne* (voir p. 49).

30. (Fig. 43, 45 et 50.) *Première phalange* (voir p. 49).

31. (Fig. 43, 45 et 50.) *Seconde phalange* ou *phalangine* (voir p. 49.)

32. (Fig. 43, 45 et 50.) *Troisième phalange* ou *phalangette* (voir p. 49).

Plates 13, 14, 15.

inner surface of the thigh in front of the gracilis.

y. (Fig. 42, 44 and 56.) End of the *quadriceps femoris muscle*, which lies on the front of the femur and ends on the patella (20) (cf. also 28 in fig. 13 on plate 7 and page 26).

18. (Fig. 43, 45, 50, 57 and 59.) Lower end of *femur* (18 in fig. 3 and page 10).

20. (Fig. 43, 45, 49, 50, 57 and 59.) *Patella* (knee-cap) (20 in fig. 3 and page 10).

21. (Fig. 43, 45, 50, 51—55, 57 and 59.) *Tibia* (shin-bone) (21 in fig. 3 and page 11). On the inner side of the leg it lies directly under the skin and causes the hard appearance of this region; the contour of the bone is distinguishable from that of the muscles.

21′. (Fig. 42, 43, 49, 50, 58 and 59.) *External condyle of the tibia* (21′ in fig. 3 and page 11.)

21″. (Fig. 43, 49, 50 and 59.) *External* and

21‴. (Fig. 43 and 45.) *internal malleolus of the tibia;* both malleoli are modelled distinctly as flattened eminences, as may be seen from fig. 1 and 7 on plates 1 and 5.

22. (Fig. 43, 45, 50, 57 and 59.) *Tarsus or hock* (22 in fig. 3 and page 11).

22′. (Fig. 51, 52, 54, 55). *Astragalus* (Os tarsi tibiale).

23. (Fig. 43, 50 and 59.) *Fibula* (23 in fig. 3 and page 11.)

24. (Fig. 45, 50, 51, 53—55, 57 and 59.) *Tuber calcanei* (24 in fig. 3 and page 11).

25. (Fig. 43, 45, 50, 51—55, 57 and 59.) *Large metatarsal bone.*

25′. (Fig. 45, 49, 50, 51—55.) *Inner small metatarsal bone.*

25″. (Fig. 45 and 49.) Nodular enlarged end of preceding.

29. (Fig. 45, 50, 57 and 59.) *Sesamoid bone of 1st digital joint.*

30. (Fig. 43, 45, 50, 57 and 59.) *First phalanx.*

31. (Fig. 43, 45, 50, 57 and 59.) *Second phalanx.*

32. (Fig. 43, 45, 50, 57 and 59.) *Third phalanx.*

} concerning these vide page 48 and 49.

Tafel 13, 14, 15.

36. (Fig. 42—45, 49, 50 u. 56—59.) **Schienbeingräte** (Crista tibiae); sie ist am oberen Ende des Schienbeins am deutlichsten; nach unten verliert sie sich allmählich. Sie läßt sich durch die äußere Haut fühlen und modelliert sich auch durch sie hindurch. Sie hat bedeutenden Einfluß auf die gesamte Formung des oberen Teiles des Unterschenkels.
37. (Fig. 52, 53, 54 u. 55.) **Äußeres langes Seitenband des Fußgelenkes.**
37. (Fig. 46.) **Innerer** und
38. (Fig. 46.) **Äußerer Rand der unteren oder Sohlenfläche des Hufes.** Es sei besonders darauf hingewiesen, daß der äußere Rand stets etwas stärker gebogen ist als der innere infolge der Winkelverhältnisse der Hornwand (s. S. 64), so dass man den linken stets vom rechten Hufe unterscheiden kann.
38. (Fig. 54 u. 55.) **Äußeres kurzes Seitenband des Fußgelenkes.**
39. (Fig. 46.) **Tragerand,** dem das Hufeisen aufliegt.
39. (Fig. 51, 53, 54 u. 55.) **Gerades oder hinteres Band des Fußgelenkes.**
40. (Fig. 46.) Sog. **weiße Linie,** die im wesentlichen aus kleinen Hornblättchen besteht. In der weißen Linie werden die Hufnägel eingeschlagen.
40. (Fig. 51, 52, 54 u. 55.) **Gemeinschaftliches schiefes oder vorderes Band des Fußgelenkes.**
41. (Fig. 46.) **Hornsohle;** sie ist m. o. w. eingezogen (an Hinterhufen i. d. R. etwas mehr als an Vorderhufen) und meist mit totem, bröckligen oder scholligen Horn bedeckt.
41. (Fig. 51—53.) **Inneres langes Seitenband des Fußgelenkes.**
42. (Fig. 46.) **Strahlspitze.**
42. (Fig. 51—53). **Inneres, kurzes Seitenband des Fußgelenkes.**
43. (Fig. 46.) **Strahlschenkel.**
44. (Fig. 46.) **Mittlere Strahlfurche.**
45. (Fig. 46.) **Seitliche Strahlfurche.**

Planches 13, 14, 15.

36. (Fig. 42 à 45, 49, 50 et 56 à 59.) La *Crête du tibia* est plus prononcée vers l'extrémité supérieure de l'os, elle se perd graduellement vers le bas. Elle est reconnaissable sous la peau par le toucher et par la vue et a une grande influence sur la conformation de la partie supérieure de la jambe.
37. (Fig. 52, 53, 54 u. 55.) *Ligament externe superficiel* du jarret.
37. (Fig 46.) *Partie interne* et
38. (Fig. 46.) *Partie externe du bord plantaire de la paroi.* Il faut remarquer que la partie externe est toujours plus arrondie que la partie interne par suite des variations d'angulation de la paroi (voir p. 64). On peut donc toujours distinguer le sabot gauche du sabot droit.
38. (Fig. 54 et 55.) *Ligament externe profond* du jarret.
39. (Fig. 46.) *Surface d'usure naturelle,* sur laquelle se place le fer.
39. (Fig. 51, 53, 54 et 55.) *Ligament postérieur calcanéo-métatarsien* du jarret.
40. (Fig. 46.) La *ligne blanche* ou cordon circulaire, commissure, zone commissurale, nimbe ou limbe de la sole consiste en petites lamelles de corne.
Les clous sont plantés dans la ligne blanche.
40. (Fig. 51, 52, 54 et 55.) *Ligament antérieur* ou *astragalo-métatarsien* du jarret.
41. (Fig. 46.) La *Sole* est plus ou moins bombée (d'ordinaire un peu plus sur les pieds de derrière que sur les pieds de devant) et est souvent recouverte de plaques de corne morte et friable.
41. (Fig. 51 à 53.) *Ligament interne superficiel* du jarret.
42. (Fig. 46.) *Pointe de la fourchette.*
42. (Fig. 51 à 53.) *Ligament interne profond* du jarret.
43. (Fig. 46.) *Branche de la fourchette.*
44. (Fig. 46.) *Lacune médiane de la fourchette.*
45. (Fig. 46.) *Lacune latérale de la fourchette.*

Plates 13, 14, 15.

36. (Fig. 42—45, 49, 50 and 56—59.) *Crest of the tibia* (crista tibiae). This is best marked at the upper end of the bone and fades out gradually below. It may be felt through the skin and its form is also evident. It is an important factor in the entire contour of the upper part of the leg.
37. (Fig. 52, 53, 54 and 55.) *External long lateral ligament of the hock joint.*
37. (Fig. 46.) *Inner* and
38. (Fig. 46.) *outer edge of the lower surface of the sole.* Special attention is directed to the fact that the outer edge is always more strongly curved than the inner in agreement with the slope of the wall (vide page 64), so that the left hoof is distinguishable from the right.
38. (Fig. 54 and 55.) *External short lateral ligament of the hock joint.*
39. (Fig. 46.) *Bearing edge,* on which the shoe is placed.
39. (Fig. 51, 53, 54 and 55.) *Plantar* (or calcaneometatarsal) *ligament of the hock joint.*
40. (Fig. 46.) So-called *white line,* which consists chiefly of small horny laminae (or leaflets). The nails are driven in at the white line.
40. (Fig. 51, 52, 54 and 55.) *Oblique* (astragalometatarsal) *ligament of the hock joint.*
41. (Fig. 46.) *Sole;* this is somewhat concave (usually more so on the hind hoof than on the fore) and generally covered with dead, brittle or flaky horn.
41. (Fig. 51—53.) *Internal long lateral ligament of the hock joint.*
42. (Fig. 46.) *Apex of frog.*
42. (Fig. 51—53.) *Internal short lateral ligament of the hock joint.*
43. (Fig. 46.) *Branch of frog.*
44. (Fig. 46.) *Median furrow of frog.*
45. (Fig. 46). *Lateral furrow of frog.*

Tafel 13, 14, 15.

46. (Fig. 46.) **Eckstrebe.**

Es sei noch besonders darauf hingewiesen, daß die untere Fläche (Sohlenfläche) des Hufs in ihrer Form verschieden ist, je nachdem es sich um Vorder- oder Hinterhufe handelt; denn die Hinterhufe (Fig. 48) sind im allgemeinen länger und am vordern Teile weniger gerundet als die Vorderhufe (Fig. 46 u. 47). Man kann mithin nicht allein linke und rechte Hufe von einander unterscheiden, sondern auch vordere und hintere.

Die Formverhältnisse der Hufeisen und der Nägel sowie der Sitz der letzteren ergeben sich aus Fig. 47 u. 48. Betont sei hier nur besonders noch, daß die Hufnägel beim Vorderhufe (Fig. 47) nur bis zur Mitte der unteren Fläche, beim Hinterhufe (Fig. 48) hingegen bis zur Grenze zwischen mittlerem und hinterem Drittel der genannten Fläche nach hinten reichen sollen und daß der letzte Nagel des äußeren Hufeisenschenkels, weil der äußere Tragerand stärker ist, weiter nach hinten reichen darf als der entsprechende des inneren Schenkels.

Verlauf, Ursprung und Insertion der unter 37—42 erwähnten Bänder ergeben sich aus den Fig. 51—55. Die Seitenbänder bilden stets die Grundlage der seitlichen Begrenzung des Fußgelenkes und heben sich bei trockenen, dünnhäutigen, edlen Pferden auch durch die Haut plastisch ab.

Planches 13, 14, 15.

46. (Fig. 46.) *Barres.*

Il faut particulièrement faire observer que la forme de la face plantaire du sabot varie selon qu'il s'agit d'un pied de devant ou d'un pied de derrière. Le pied de derrière (Fig. 48) est en général plus long et moins arrondi dans sa partie antérieure que le pied de devant (Fig. 46 et 47). On distingue donc non seulement le pied gauche du pied droit mais encore le pied de devant du pied de derrière.

La forme des fers et des clous ainsi que leur emplacement est suffisamment indiqué par les fig. 47 et 48. Il ne reste qu'à insister sur le fait que les clous ne vont que jusqu'au milieu de la surface plantaire au pied de devant (fig. 47) par contre jusqu'à la limite du tiers moyen et du tiers postérieur au pied de derrière (fig. 48) et que le dernier clou de la branche externe du fer, la surface d'usure naturelle étant plus forte, peut être placé un peu plus en arrière que le dernier clou de la branche interne.

Le parcours, l'origine et l'insertion des ligaments désignés de 37 à 42 sont indiqués par les fig. 51 à 55. Les ligaments latéraux limitent l'articulation sur les côtés et se distinguent sous la peau des animaux de race ou à peau fine.

Plates 13, 14, 15.

46. (Fig. 46.) *Bar.*

Special attention is again directed to the fact that the lower surface (sole) of the hoof varies according to whether a fore or hind hoof is under consideration: hind hoofs (fig. 48) are in general longer and less rounded in front than fore hoofs (fig. 46 and 47). One can therefore distinguish not only left and right, but also fore and hind hoofs.

The form-relations of the shoe and the nails, as well as the position of the latter, are sufficiently indicated in fig. 47 and 48. Special reference is here made to the fact that the nails in the fore hoof should reach only as far as the middle of the lower surface (fig. 47), while in the hind hoof on the other hand, they should extend to the limit between the middle and posterior third (fig. 48); also that the last nail in the outer branch of the shoe may be placed further back than that in the inner branch, because of the greater thickness of the outer bearing edge.

The direction, origin and insertion of the ligaments named under 37—42 may be made out from fig. 51—55. The lateral ligaments always form the basis of the lateral limits of the hock and are distinct in clean-limbed, thin-skinned, well-bred horses.

Tafel 16. Knie- und Fußgelenke.

Fig. 60. **Bänder des linken Kniegelenks,** von der äußeren (lateralen) Seite gesehen, bei Streckstellung des Gelenks.
Fig. 61. **Bänder des linken Kniegelenks,** von der äußeren (lateralen) Seite gesehen, bei Beugestellung des Gelenks.
Fig. 62. **Bänder des linken Kniegelenks,** von der inneren (medialen) Seite gesehen, bei Streckstellung des Gelenks.
Fig. 63. **Bänder des linken Kniegelenks,** von der vorderen Seite gesehen, bei Streckstellung des Gelenks.
Fig. 64. **Bänder der linken Vorderfußwurzel (Carpus),** von der äußeren (lateralen) Seite gesehen, bei Beugestellung des Gelenks.
Fig. 65. **Bänder der linken Vorderfußwurzel (Carpus),** von der äußeren (lateralen) Seite gesehen, bei Streckstellung des Gelenks.
Fig. 66. **Bänder der linken Vorderfußwurzel (Carpus),** von der inneren (medialen) Seite gesehen, bei Streckstellung des Gelenks.
Fig. 67. **Bänder der linken Vorderfußwurzel (Carpus),** von der vorderen Seite gesehen, bei Streckstellung des Gelenks.

Die Bezeichnungen der Knochen entsprechen denen in Fig. 3 auf Taf. 3.

a, a′, a″. (Fig. 60—63.) Die 3 **geraden Bänder der Kniescheibe** entspringen von der Kniescheibe und enden vorn am oberen Teile des Schienbeins. Von den geraden Bändern der Kniescheibe kommt für die Plastik des ruhenden (bezw. gestreckten) Kniegelenks nur ihr unterer Teil und höchstens vom äußeren auch noch der obere Teil in Betracht; doch fließt dieser stets m. o. w. mit dem äußeren Kamme der Kniegelenksrolle zusammen. Während der Beugestellung des Gelenks hingegen können das äußere und innere gerade Band fast in ganzer Ausdehnung plastisch hervortreten, wie dies auch die Fig. 56 u. 58 auf Taf. 15 zeigen. Vergl. im übrigen die ausführliche Beschreibung dieser Verhältnisse im Textb. S. 208 ff.

b u. b′. (Fig. 60—63.) **Querbänder der Kniescheibe;** sie haben keine plastische Bedeutung.

Planche 16. Articulations fémoro-tibiale ou du grasset et du carpe ou du genou.

Fig. 60. **Ligaments du grasset gauche,** vus du côté externe, l'articulation étant tendue.
Fig. 61. **Ligaments du grasset gauche,** vus du côté externe, l'articulation étant fléchie.
Fig. 62. **Ligaments du grasset gauche,** vus du côté interne, l'articulation étant tendue.
Fig. 63. **Ligaments du grasset gauche,** vus de face, l'articulation étant tendue.
Fig. 64. **Ligaments du genou gauche,** vus du côté externe, l'articulation étant flechie.
Fig. 65. **Ligaments du genou gauche,** vus du côté externe, l'articulation étant tendue.
Fig. 66. **Ligaments du genou gauche,** vus du côté interne, l'articulation étant tendue.
Fig. 67. **Ligaments du genou gauche,** vus de face, l'articulation étant tendue.

Les désignations des os sont identiques à celles de la fig. 3, pl. 3.

a, a′, a″. (Fig. 60 à 63.) *Les trois ligaments tibio-rotuliens* vont de la rotule à l'extrémité supérieure du tibia. Au point de vue de la plastique du grasset au repos ou tendu, la partie inférieure de ces ligaments a seule de l'importance. La partie supérieure du ligament tibio-rotulien externe peut encore entrer en considération, mais elle se confond toujours plus ou moins avec la lèvre externe de la trochlée du fémur. Quand l'articulation est fléchie, les deux ligaments tibio-rotuliens interne et externe sont par contre presqu'en entier plastiquement reconnaissables, ainsi que l'indiquent les figures 56 et 58, pl. 15.

b et b′. (Fig. 60 à 63.) *Brides latérales de la capsule fémoro-rotulienne* (ailerons de la rotule). Elles sont sans importance plastique.

Plate 16. Stifle and Carpal Joints.

Fig. 60. **Ligaments of the left stifle joint, external view, joint extended.**
Fig. 61. **Ligaments of the left stifle joint, external view, joint flexed.**
Fig. 62. **Ligaments of the left stifle joint, internal view, joint extended.**
Fig. 63. **Ligaments of the left stifle joint, front view, joint extended.**
Fig. 64. **Ligaments of the left carpal joint, external view, joint flexed.**
Fig. 65. **Ligaments of the left carpal joint, external view, joint extended.**
Fig. 66. **Ligaments of the left carpal joint, internal view, joint extended.**
Fig. 67. **Ligaments of the left carpal joint, front view, joint extended.**

The numbers of the bones correspond with those in fig. 3 on plate 3.

a, a′, a″. (Fig. 60—63.) The three *straight patellar ligaments* arise on the patella and end on the front of the upper part of the tibia. As far as the contour of the stifle when at rest (or extended) is concerned, only the lower part of the ligaments — and perhaps also, when viewed externally, the upper part of the outer one — need to be considered; the outer one, however, always appears to blend more or less above with the external ridge of the trochlea of the femur. During flexion of the joint, however, one sees the contour of the outer and inner ligaments almost completely, as fig. 56 and 58 on plate 15 show.

b and b′. (Fig. 60—63.) *Lateral patellar ligaments* (retinacula); these have no contour value.

Tafel 16.

c. (Fig. 60, 61 u. 63.) **Äußeres** (laterales) und c′. (Fig. 62 u. 63.) **Inneres** (mediales) **Seitenband des Knie-** (oder Oberschenkel-Schienbein-) **Gelenks.** Die beiden Seitenbänder reichen vom Bandhöcker des Oberschenkelbeins bis zum entsprechenden Knorren des Schienbeins; sie bilden zwar die Grundlage der seitlichen Begrenzung des Kniegelenks, haben aber auf die äußere Plastik des Kniegelenks keinen Einfluß.

d. (Fig. 60—63.) **Zwischenknorpel** (Menisci). Da die stark gewölbten Gelenkflächen des Oberschenkelbeins nicht in die fast ebenen Gelenkflächen des Schienbeins passen, so sind besondere Zwischenknorpel eingeschoben, die diese Inkongruenz auszugleichen bestimmt sind; auch sie kommen für die äußere Plastik des Kniegelenks nicht besonders in Betracht.

e. (Fig. 64, 65 u. 67.) **Äußeres** (laterales) und e′. (Fig. 66 u. 67) **Inneres** (mediales) **Seitenband des Carpalgelenks.** Die beiden Seitenbänder, die von den Bandhöckern des Unterarms (9″ u. 9‴) bis zu den Köpfchen der Griffelbeine (14 u. 14′) und bis zum Hauptmittelfußknochen (12) reichen, modellieren sich zwar nicht besonders durch die Haut, bedingen aber die Grundlage der seitlichen Begrenzung des Vorderfuß-(Carpal-)gelenks.

f. (Fig. 64, 65 u. 66.) Das **untere Band des Erbsenbeins** ist ein ziemlich starkes, zweischenkeliges Band, das vom Erbsenbein (11) zum oberen Teil des äußeren Griffelbeins geht und für die hintere Begrenzung des Vorderfußgelenks von Einfluß ist.

Außer den unter e und f erwähnten kommen an der Vorderfußwurzel noch eine ganze Anzahl kleiner Bänder vor, die im wesentlichen dazu bestimmt sind, die einzelnen Fußwurzelknochen untereinander oder mit den Knochen des Unterarms und Vordermittelfußes zu verbinden, wie dies die Abbildungen zeigen; sie heben sich nicht ab und haben infolgedessen für die plastische Anatomie keine Bedeutung. Besonders stark, kurz und fest sind diese Bänder zwischen der unteren Reihe der Fußwurzelknochen und den Mittelfußknochen (s. Fig. 67), wodurch es bedingt ist, daß die erwähnten Knochen so fest

Planche 16.

c. (Fig. 60, 61 et 63.) *Ligament fémoro-tibial latéral externe* et c′ (Fig. 62 et 63) *Ligament fémoro-tibial latéral interne.* Ils vont des condyles du fémur aux tubérosités correspondantes du tibia. Ils limitent l'articulation du grasset sur les côtés, mais n'ont aucune influence sur sa plastique.

d. (Fig. 60 à 63.) *Ménisques interarticulaires.* Les Condyles du fémur étant fortement bombés alors que les facettes articulaires du tibia sont presque planes, deux plaques fibro-cartilagineuses sont interposés pour en assurer la coaptation. Ces ménisques n'ont presque pas d'importance pour la plastique de l'articulation.

e. (Fig. 64, 65 et 67.) *Ligament commun externe* et e′. (Fig. 66 et 67.) *Ligament commun interne de l'articulation du carpe.* Les deux ligaments latéraux ou communs vont des tubérosités du radius (9″ et 9‴) à la tête des métacarpiens latéraux (14 et 14′) et au métacarpien principal (12); ils ne se dessinent guère sous la peau, mais limitent l'articulation du genou sur les côtés.

f. (Fig. 64, 65 et 66.) Le *Ligament inférieur de l'os pisiforme* est un fort ligament à deux branches qui va de l'os pisiforme (sus-carpien) à la tête du métacarpien externe; il a de l'importance au point de vue de la limitation postérieure de l'articulation du carpe.

En dehors des ligaments mentionnés sous e et f l'articulation du carpe comprend un grand nombre de petits ligaments destinés comme l'indiquent les dessins à maintenir les différents osselets du carpe en rapport entre eux ou avec les os de l'avant-bras et du métacarpe. Ils ne ressortent pas de l'ensemble et sont donc sans importance pour l'artiste. Les ligaments entre la rangée inférieure des os du carpe et les métacarpiens (v. fig. 67) sont particulièrement forts, de sorte que les os en question sont solidement maintenus et ne se séparent presque pas lorsque l'articulation est

Plate 16.

c. (Fig. 60, 61 and 63.) *External* and c′ (fig. 62 and 63) *internal lateral ligaments of the stifle* (or femoro-tibial) *joint.* Each lateral ligament extends from the epicondyle of the femur to the corresponding condyle of the tibia; they form the basis of the lateral limit of the stifle-joint, but have no effect on the external contour of the joint.

d. (Fig. 60—63.) *Interarticular cartilages* (menisci). Since the strongly convex joint-surfaces of the femur are not adapted to the flattened joint-surfaces of the tibia, special interarticular cartilages are placed between them to compensate this incongruity; they are not of any importance so far as the external contour of the joint is concerned.

e. (Fig. 64, 65 and 67.) *External lateral ligament* and e′ (fig. 66, 67) *internal lateral ligament of the carpal joint.* These ligaments, which extend from the tuberosities of the radius (9″, 9‴) to the heads (bases) of the small metacarpal bones (14, 14′) and to the large metacarpal bone (12), are, indeed, not specially modelled through the skin, but form the basis of the lateral limits of the joint.

f. (Fig. 64, 65 and 66.) The *inferior ligament of the pisiform bone* (lig. pisometacarpeum) is a rather strong, bifid band which extends from the pisiform bone (11) to the upper part of the external small metacarpal bone and is a factor in the posterior contour of the carpal joint.

In addition to those mentioned under e and f there is a large number of small ligaments which have in general the function of uniting the various carpal bones to each other or to the skeleton of the fore-arm and metacarpus, as the illustrations show; however they are not distinguishable on the surface and are therefore of no importance to the artist. These bands are especially strong between the lower row of carpal bones and the metacarpal bones (vide fig. 67); in this way the bones mentioned are so closely united that during the move-

Tafel 16.

miteinander verbunden werden, daß sie bei den Bewegungen des Gelenkes sich so gut wie gar nicht voneinander entfernen, sondern gleichsam ein Ganzes bilden, wie dies auch ein Vergleich der Fig. 64 mit der Fig. 65 zeigt. Am meisten und weitesten entfernen sich bei den Bewegungen des Gelenkes die Unterarmknochen von der oberen Reihe der Fußwurzelknochen, schon erheblich weniger die Knochen der oberen Reihe von denen der mittleren. Die Fig. 64 u. 65 sollen die diesbezüglichen Verhältnisse illustrieren.

9. (Fig. 64—67.) Unteres Endstück der **Speiche** (Radius) (S. 47).
9″. (Fig. 64, 65 u. 67.) **Äußerer** (lateraler) und
9‴. (Fig. 66 u. 67.) **Innerer** (medialer) **Bandhöcker der Speiche,** die sich beide deutlich durch die Haut modellieren.
11. (Fig. 64—66.) **Erbsenbein** (Os pisiforme),
12. (Fig. 64—67.) **Hauptmittelfußknochen** und
12′. (Fig. 64—67.) dessen Beule,
14. (Fig. 64, 65 u. 67.) **Äußeres Griffelbein,**
14′. (Fig. 66.) **Inneres Griffelbein,**
s. S. 48.
18. (Fig. 60—63.) Unteres Endstück des **Oberschenkelbeins.**
18′. (Fig. 60, 62, 63.) Innerer **Kamm der Kniegelenksrolle.**
20. (Fig. 60—63.) Die **Kniescheibe** (Patella); sie modelliert sich stets m. o. w. durch die Haut hindurch (s. darüber Textb. S. 41 u. 208). Die Fig. 60, 62 u. 63 zeigen, wie bei Streck- bezw. Ruhestellung des Kniegelenkes die Kniescheibe über dem inneren Kamme der Kniegelenksrolle (18′) festhakt, während sie bei der Beugung des Kniegelenkes (Fig. 61) auf der Kniegelenksrolle abwärts gleitet.
20′. (Fig. 62 u. 63.) Knorpel, der zur Ergänzung der Kniescheibe dient.
21. (Fig. 60—63.) **Schienbein** (Tibia) und
21′. (Fig. 60, 61 u. 63.) sein **äußerer Knorren.**
23. (Fig. 60, 61 u. 63.) **Wadenbein** (Fibula).
36. (Fig. 60—63.) **Schienbeingräte.**

Planche 16.

fléchie. Ils forment de la sorte un bloc comme le montre une comparaison des figures 64 et 65. Ce sont les os de l'avant-bras et les os de la première rangée qui s'écartent le plus les une des autres lors des mouvements de l'articulation; l'écartement est sensiblement moindre entre la première et la seconde rangée. Les figures 64 et 65 ont pour but de démontrer ces dispositions.

9. (Fig. 64 à 67.) *Extrémité inférieure du radius* (p. 47).
9″. (Fig. 64, 65 et 67.) *Tubérosité externe* et
9‴. (Fig. 66 et 67.) *Tubérosité interne du radius.* Les deux se dessinent sous la peau.
11. (Fig. 64 à 66.) *Os pisiforme* ou sus-carpien (voir p. 48).
12. (Fig. 64 à 67.) *Métacarpien médian* ou *principal* (voir p. 48).
12′. (Fig. 64 à 67.) *Tubérosité* du métacarpien principal (voir p. 48).
14. (Fig. 64, 65 et 67.) *Métacarpien externe* (voir p. 48).
14′. (Fig. 66.) *Métacarpien interne* (voir p. 48).
18. (Fig. 60 à 63.) *Extrémité inférieure* du *fémur.*
18′. (Fig. 60, 62, 63.) *Lèvre interne de la trochlée du fémur.*
20. (Fig. 60 à 63.) La *Rotule* se dessine toujours plus ou moins sous la peau. Les figures 60, 62 et 63 montrent la rotule accrochée sur la lèvre interne de la trochlée du fémur (18′) quand l'articulation est tendue ou est au repos, alors qu'elle glisse vers le bas de la trochlée quand l'articulation est fléchie (fig. 61).
20′. (Fig. 62 et 63.) Fibro-cartilage complémentaire de la rotule.
21. (Fig. 60 à 63). *Tibia* et sa
21′. (Fig. 60, 61 et 63.) *Malléole externe.*
23. (Fig. 60, 61 et 63.) *Péroné.*
36. (Fig. 60 à 63.) *Crête du Tibia.*

Plate 16.

ments of the joint they practically do not separate from one another, but form an integral mass, as a comparison of fig. 64 with fig. 65 shows. During movement of the joint the largest interval occurs between the skeleton of the fore-arm and the upper row of carpal bones, while a much smaller space separates the two rows of the carpus. Fig. 64 and 65 are intended to show these relations.

9. (Fig. 64—67.) Lower end of the *radius* (page 47).
9″. (Fig. 64, 65 and 67.) *External* and
9‴. (Fig. 66 and 67.) *internal tuberosity of the radius*, which are both distinctly modelled through the skin.
11. (Fig. 64, 65 and 66.) *Pisiform bone* (Os pisiforme).
12. (Fig. 64—67.) *Large metacarpal bone* and
12′. (Fig. 64—67.) its tuberosity.
14. (Fig. 64, 65 and 67.) *External small metacarpal bone.*
14′. (Fig. 66.) *Internal small metacarpal bone.*
vide page 48.
18. (Fig. 60—63.) Lower end of the *femur.*
18′. (Fig. 60, 62 and 63.) Inner *ridge* (or lip) *of the trochlea of the femur.*
20. (Fig. 60—63.) *Patella* (knee-cap); this is always modelled more or less clearly through the skin. Fig. 60, 62 and 63 show how the patella hooks over the inner ridge of the trochlea (18′) during the extended or resting condition of the joint, while during flexion (fig. 61) it glides downward on the trochlea.
20′. (Fig. 62 and 63.) Cartilage which serves to complete the knee-cap.
21. (Fig. 60—63.) *Tibia* and
21′. (Fig. 60, 61 and 63.) *its external condyle.*
23. (Fig. 60, 61 and 63.) *Fibula.*
36. (Fig. 60—63.) *Tibial crest* (Crista tibiae).

Tafel 17. Abbildungen der Zehe des Pferdes.

Fig. 68. **Huf und Fessel**, von der äußeren Seite gesehen.
Fig. 69. **Huf und Fessel**, von der äußeren Seite gesehen, nach Entfernung der Haut.
Fig. 70. **Längsschnitt durch Fessel und Huf.** Der Schnitt ist so geführt worden, daß er Fessel und Huf in 2 gleiche Hälften, eine linke und eine rechte, geteilt hat.
Fig. 71. **Linker Huf und Fessel,** von vorn gesehen.
Fig. 72. **Rechter Huf und Fessel**, von hinten gesehen.
Fig. 73. **Rechter Huf und Fessel**, von hinten gesehen, nach Entfernung der Haut.

Die Bezeichnungen beziehen sich in allen 6 Figuren auf dieselben anatomischen Teile.

1. (Fig. 69 u. 70.) **Hauptmittelfußknochen** (12 in Fig. 31, 33, 35 u. 37 u. S. 48).
2. (Fig. 68, 69 u. 73.) Unteres, knopfförmig verdicktes Ende des **äußeren Nebenmittelfußknochens** (s. auch S. 48), das sich deutlich durch die äußere Haut hindurch modelliert.
3. (Fig. 68—71.) Das **1. Zehen- oder Fesselgelenk** wird, abgesehen von der Gelenkkapsel und den Gelenkbändern, durch die etwas verdickten Enden des Hauptmittelfußknochens und des 1. Zehengliedes (Fesselbeines) gebildet und durch die (in Fig. 70 mit 4, in Fig. 31 mit 15 bezeichneten) Sesambeine vervollständigt. Das Fesselgelenk hebt sich stets durch seinen größeren Umfang von seiner Umgebung ab, geht im übrigen aber sowohl nach oben als nach unten allmählich in diese über; an der hinteren Seite des Gelenkes befindet sich der mit 33 bezeichnete Kötenzopf (s. unter 33).
4. (Fig. 70.) **Sesambein** (s. oben und S. 49).
5. (Fig. 69 u. 70.) **1. Zehenglied oder Fesselbein** (16 in Fig. 31, 33, 35 u. 37 u. S. 49).
6. (Fig. 68—71.) **2. Zehen- oder Kronengelenk;** es wird, abgesehen von den zugehörigen Bändern, von den Enden des 1. und 2. Zehengliedes (16 u. 17 in Fig. 31) gebildet und hebt sich, wie Fig. 68 u. 71 zeigen, gegen seine

Planche 17. Dessins du pied.

Fig. 68. **Pied et paturon,** vus de profil.
Fig. 69. **Pied et paturon**, vus de profil, la peau étant enlevée.
Fig. 70. **Coupe longitudinale à travers le sabot et le paturon.** La coupe partage les parties en deux moitiés absolument égales.
Fig. 71. **Pied et paturon gauches,** vus de face.
Fig. 72. **Pied et paturon droits,** vus par derrière.
Fig. 73. **Pied et paturon droits,** vus par derrière, la peau étant enlevée.

Les désignations des six figures se rapportent aux mêmes parties anatomiques.

1. (Fig. 69 et 70.) *Métacarpien principal* ou *médian* (12, fig. 31, 33, 35, 37, p. 48).
2. (Fig. 68, 69, 73.) *Bouton du métacarpien externe* (voir aussi p. 48). Il se perçoit nettement sous la peau.
3. (Fig. 68 à 71.) La *première articulation phalangienne, articulation métacarpo-phalangienne* ou *articulation du boulet* est formée, abstraction faite des ligaments, par les extrémités légèrement épaissies du métacarpien principal et de la première phalange (os du paturon) et par les os sésamoïdes (marqués 4 sur la fig. 70 et 15 sur la fig. 31). L'articulation du boulet se distingue toujours des parties environnantes par ses plus grandes dimensions, mais la transition vers le haut et vers le bas se fait graduellement. Le *fanon* désigné par le chiffre 33 (voir 33) se trouve en arrière du boulet.
4. (Fig. 70.) *Sésamoïde* (voir ci-dessus et p. 49).
5. (Fig. 69 et 70.) *Première phalange* ou os du paturon (16, fig. 31, 33, 35, 37, p. 49).
6. (Fig. 68, 69, 70, 71.) La *deuxième articulation phalangienne, articulation interphalangienne* ou *articulation de la couronne* est formée, abstraction faite des ligaments, par les extrémités des première et deuxième phalanges

Plate 17. Illustrations of the Digit of the Horse.

Fig. 68. **Digit,** lateral view.
Fig. 69. **Digit,** lateral view, after removal of the skin.
Fig. 70. **Longitudinal section of the digit.** The section is made so as to divide the digit into similar (right and left) halves.
Fig. 71. **Left digit,** seen from the front.
Fig. 72. **Right digit,** seen from behind.
Fig. 73. **Right digit,** seen from behind, after removal of the skin.

The numbers refer to the same anatomical structures in all six figures.

1. (Fig. 69 and 70.) *Large metacarpal bone* (12 in fig. 31, 33, 35 and 37 and page 48).
2. (Fig. 68, 69 and 73.) Lower nodular end of the *external small metacarpal bone* (vide also page 48) which is distinctly modelled through the skin.
3. (Fig. 68—71.) The 1st *digital or fetlock joint,* exclusive of the joint-capsule and ligaments, is formed by the somewhat enlarged ends of the large metacarpal bone and first phalanx and completed by the sesamoid bones (4 in fig. 70, 15 in fig. 31). The fetlock joint is always distinguishable from the adjacent parts by its greater circumference, but is not abruptly marked off from these parts above or below; on the back of the joint is situated the tuft of hair marked 33 (vide infra 33).
4. (Fig. 70.) *Sesamoid bone* (vide supra and page 49).
5. (Fig. 69 and 70.) *First phalanx* or *large pastern bone* (16 in fig. 31, 33, 35 and 37 and page 49).
6. (Fig. 68—71.) *Second digital or pastern joint;* it is formed, exclusive of the ligaments belonging to it, by the ends of the 1st and 2nd phalanges (16 and 17 in fig. 31), and is marked off very slightly from the adjacent parts; it

Tafel 17.

Umgebung nur ganz wenig ab; es liegt z. T. zwischen beiden Hufknorpeln.

7. (Fig. 69 u. 70.) **2. Zehenglied, Kronenbein** (17 in Fig. 31, 33, 35 u. 37 u. S. 49).

8. (Fig. 69 u. 70.) **3. Zehen- oder Hufgelenk;** es kommt, da es vollständig von der Hufkapsel umgeben ist, plastisch kaum in Betracht; es sei aber besonders darauf hingewiesen, daß in dem Gelenke ausgiebige Bewegungen ausgeführt werden (hierüber s. den Textband).

9. (Fig. 69 u. 70.) **3. Zehenglied, Hufbein** (18 in Fig. 31, 33, 35 u. 37 u. S. 49); es ist vollkommen von der Hufkapsel eingeschlossen.

10. (Fig. 70.) **Sesambein für das 3. Zehengelenk.**

11 u. 11′. (Fig. 68, 69, 71, 72 u. 73.) **Hufknorpel;** die Hufknorpel sind unregelmäßig viereckige Knorpelplatten, die jederseits dem hinteren Teile des Hufbeines, dem Hufbeinaste, aufsitzen, fest mit ihm verbunden sind und zu seiner Ergänzung dienen. Der untere Teil der Hufknorpel ist von der Hufkapsel eingeschlossen, während der obere Teil diese nach oben überragt und direkt von der äußeren Haut bedeckt wird; dieser Teil ist nicht allein durch die äußere Haut zu fühlen, sondern modelliert sich auch, wie Fig. 68, 71 u. 72 erkennen lassen, deutlich durch sie hindurch; insbesondere gilt dies für den mit 11′ bezeichneten hinteren-oberen Winkel und für den oberen, freien Rand des Hufknorpels.

12. (Fig. 68, 69, 70 u. 73.) **Mittlerer Zwischenknochenmuskel, Fesselbeinbeuger** (h in Fig. 30, 34 u. 36 u. S. 45).

13. (Fig. 68, 69 u. 71.) Der von 12 zur Strecksehne ziehende Sehnenzug (h′ in Fig. 30 u. 32 u. S. 45).

14 u. 14′. (Fig. 68, 69, 70 u. 73.) **Tiefe Beugesehne**
15. (Fig. 69, 70, 72 u. 73.) **Oberflächliche Beugesehne** } (i in Fig. 30, 34 u. 36 u. S. 46).

Planche 17.

(16 et 17, fig. 31) et ne ressort que peu des parties environnantes, ainsi que l'indiquent les fig. 68 et 71. Elle est en partie située entre les deux cartilages scutiformes.

7. (Fig. 69 et 70.) *Seconde phalange, phalangine* ou *os de la couronne* (17, fig. 31, 33, 35, 37 et p. 49).

8. (Fig. 69 et 70.) La *troisième articulation phalangienne, deuxième articulation interphalangienne* ou *articulation du pied,* n'a presque pas d'importance au point de vue plastique, car elle est entièrement renfermée dans le sabot. Il faut toutefois mentionner que cette articulation permet des mouvements très étendus (voir le texte).

9. (Fig. 69 et 70.) La *troisième phalange, phalangette, phalange onguéale* ou *os du pied* (18, fig. 31, 33, 35, 37, p. 49) est entièrement renfermée dans le sabot.

10. (Fig. 70.) *Sésamoïde de la troisième articulation phalangienne, petit sésamoïde* ou *os naviculaire.*

11 et 11′. (Fig. 68, 69, 71, 72 et 73.) Les *Cartilages scutiformes* ou *fibro-cartilages complémentaires* sont deux plaques cartilagineuses irrégulièrement quadrangulaires fixées sur la partie postérieure de la phalangette dite apophyse basilaire. Ils sont solidement implantés sur l'os et lui servent de prolongement. La partie inférieure des fibro-cartilages est contenue dans le sabot, la partie supérieure le déborde en haut et est directement recouverte par la peau. Cette partie peut non seulement être perçue par le toucher, mais elle se dessine encore nettement sous la peau comme l'indiquent les figures 68, 71 et 72; il en est ainsi principalement de l'angle postéro-supérieur 11′ et du bord supérieur et libre du fibro-cartilage.

12. (Fig. 68—70 et 73.) *Ligament suspenseur du boulet* (h, fig. 30, 34 et 36, p. 45).

13. (Fig. 68, 69 et 71.) *Branche tendineuse* allant du ligament suspenseur du boulet au tendon extenseur (h′, fig. 30 et 32 p. 45.)

14 et 14′. (Fig. 68, 69, 70 et 73.) *Tendon fléchisseur profond* (perforant) (i, fig. 30, 34, 36, p. 46).
15. (Fig. 69, 70, 72 et 73.) *Tendon fléchisseur superficiel* (perforé) (i, fig. 30, 34 et 36, p. 46).

Plate 17.

lies partly between the lateral cartilages of the foot.

7. (Fig. 69 and 70.) *Second phalanx* or *small pastern bone* (17 in fig. 31, 33, 35 and 37 and page 49).

8. (Fig. 69 and 70.) *Third digital* or *coffin joint;* this need scarcely be considered as far as the contour is concerned because it is completely concealed by the hoof. Special attention, however, is directed to the fact that extensive movements occur in the joint.

9. (Fig. 69 and 70.) *Third phalanx* or *coffin bone* (18 in fig. 31, 33, 35 and 37 and page 49); it is completely enclosed by the hoof.

10. (Fig. 70). *Sesamoid bone of the 3rd digital joint.*

11 and 11′. (Fig. 68, 69, 71, 72 and 73.) *Lateral cartilage* of the foot; the lateral cartilages are irregularly quadrilateral plates of cartilage, situated on either side upon the posterior parts (wings or branches) of the third phalanx, to which they are firmly attached and which they complete. The lower part of the cartilage is enclosed in the hoof, while the upper part extends above the latter and lies directly under the skin; this part may not only be felt through the skin, but is also distinctly modelled through it, as fig. 68, 71 and 72 show. This is especially true of the postero-superior angle (11′) and the upper, free edge of the cartilage.

12. (Fig. 68—70 and 73.) *M. interosseus medius* (suspensory ligament) (h in fig. 30, 34, and 36 and page 45.)

13. (Fig. 68, 69 and 71). *Tendinous band* which extends from the suspensory ligament to the extensor tendon. (h′ in fig. 30 and 32 and page 45.)

14 and 14′. (Fig. 68, 69, 70 and 73.) *Deep flexor tendon*
15. (Fig. 69, 70, 72 and 73.) *Superficial flexor tendon* } i in fig. 30, 34 and 36 and page 46.

Tafel 17.

15′. (Fig. 69 u. 73.) **Endschenkel der oberflächlichen Beugesehne** (S. 46), in die sich diese, wie besonders Fig. 73 deutlich demonstriert, an der hinteren Seite des 1. Zehengliedes teilt; zwischen beiden Schenkeln tritt die tiefe Beugesehne (14′) hindurch. Die einzelnen Teile markieren sich beim lebenden Tiere nicht besonders.

16. (Fig. 69, 70 u. 73.) **Ringband des Fesselgelenkes,** das die Beugesehnen in der Lage erhält, äußerlich aber nicht wahrnehmbar ist.

17. (Fig. 69 u. 73.) **Fesselplatte,** eine feste, bindegewebige Membran, welche die Beugesehnen ebenfalls in der Lage erhält, sich aber äußerlich nicht abhebt.

18. (Fig. 69 u. 73.) **Hufknorpel-Fesselbeinband.**

19. (Fig. 69.) **Seitenband des Hufgelenkes.**

20. (Fig. 70.) **Unteres Gleichbeinband.**

21. (Fig. 69, 70 u. 71.) **Sehne des gemeinschaftlichen Zehenstreckers** (c in Fig. 30, 32, 34 u. 36 und S. 43).

22. (Fig. 69.) **Sehne des seitlichen Zehenstreckers** (d in Fig. 30, 32 u. 36 und S. 43.)

23 u. 23′. (Fig. 68, 69 u. 71.) **Seitliche Zehenvene** mit ihren Verzweigungen; sie tritt beim lebenden Tiere, wie Fig. 68 u. 71 erkennen lassen, stets m. o. w. deutlich durch die äußere Haut plastisch hervor.

24. (Fig. 70 u. 73.) **Strahlpolster,** das sich zwischen die beiden Hufknorpel einerseits und die tiefe Beugesehne und die Hufkapsel anderseits einschiebt.

25. (Fig. 68, 70 u. 71.) Die **Kronenwulst;** sie stellt eine etwa 2 cm breite, rings um den Fuß bis zur Ballengegend gehende, beim lebenden Tiere sehr deutlich sichtbare und sich gut modellierende Wulst dar.

26. (Fig. 72.) **Ballengegend;** sie hat den hinteren-oberen Winkel des Hufknorpels (s. S. 62) und einen Teil des Strahlpolsters zur Grundlage

Planche 17.

15′. (Fig. 69 et 73.) *Branches terminales du tendon fléchisseur superficiel* (p. 46). Ce tendon se partage sur la face postérieure de la première phalange en deux branches entre lesquelles passe le tendon fléchisseur profond (14′) comme l'indique nettement la figure 73. Ces différentes parties sont peu reconnaissables sur l'animal vivant.

16. (Fig. 69, 70, 73.) *L'Arcade sésamoïdienne* (arcade fibreuse grande sésamoïdienne) maintient les tendons fléchisseurs en place, mais n'est pas perceptible sous la peau.

17. (Fig. 69 et 73.) Les *Brides latérales inférieures* d'attache de l'arcade sésamoïdienne sont des membranes fibreuses et solides qui maintiennent également les tendons fléchisseurs en place, et, comme 16, ne sont pas perceptibles sous la peau.

18. (Fig. 69 et 73.) *Ligament latéral postérieur* de l'articulation du pied.

19. (Fig. 69.) *Ligament latéral antérieur* de l'articulation du pied.

20. (Fig. 70.) *Ligament sésamoïdien inférieur moyen.*

21. (Fig. 69, 70 et 71.) *Tendon de l'extenseur antérieur* ou *principal* des phalanges (c, fig. 30, 32, 34, 36, p. 43).

22. (Fig. 69.) *Tendon de l'extenseur latéral des phalanges* (d fig. 30, 32, 36, p. 43).

23 et 23′. (Fig. 68, 69 et 71.) *Veine digitale* ou veine collatérale du doigt et ses ramifications. Elles sont plus ou moins perceptibles sur l'animal vivant comme l'indiquent les fig. 68 et 71.

24. (Fig. 70 et 73.) Le *Coussinet plantaire* est intercalé entre les deux cartilages scutiformes, le tendon perforant et le plancher de la boîte cornée.

25. (Fig. 68, 70 et 71.) La *Couronne* est un bourrelet d'environ deux centimètres de largeur disposé au-dessus du pied jusqu'aux talons. Elle est nettement marquée chez l'animal vivant.

26. (Fig. 72.) Le *Talon* est formé par l'angle postéro-supérieur du cartilage scutiforme (voir p. 62) et une partie du coussinet plantaire. Il forme

Plate 17.

15′. (Fig. 69 and 73.) *Terminal branches of the superficial flexor tendon* (page 46), into which the latter divides on the back of the 1st phalanx as fig. 73 specially well shows; the deep flexor tendon (14′) emerges between the two branches. The structural detail is not evident in the living animal.

16. (Fig. 69, 70 and 73.) *Annular ligament of the fetlock* which retains the flexor tendons in position, but is not recognisable externally.

17. (Fig. 69 and 73.) *Vaginal ligament*, a dense, fibrous membrane which in like manner retains the flexor tendons in position, but is also not recognisable externally.

18. (Fig. 69 and 73.) *Reinforcing sheath* of the deep flexor tendon.

19. (Fig. 69.) *Lateral ligament of the coffin-joint.*

20. (Fig. 70.) *Straight sesamoidean ligament.*

21. (Fig. 69, 70 and 76.) *Tendon of the common digital extensor muscle.* (c in fig. 30, 32, 34 and 36 and page 43.)

22. (Fig. 69.) *Tendon of the lateral digital extensor muscle* (d in fig. 30, 32 and 36 and page 43.)

23 and 23′. (Fig. 68, 69 and 71.) *Lateral digital vein* with its branches which are always more or less distinctly evident through the skin in the living animal as fig. 68 and 71 show.

24. (Fig. 70 and 73.) *Plantar cushion* which is wedged in between the lateral cartilages and the deep flexor tendon and the capsule of the coffin joint.

25. (Fig. 68, 70 and 71.) *The coronet;* this has the form of a rounded ridge which encircles the foot as far as the bulbs. It is very plainly visible and distinctly modelled in the living animal.

26. (Fig. 72.) *Bulb;* this has for its basis the supero-posterior angle of the lateral cartilage (vide page 62) and port of the plantar cushion

Tafel 17.

und bildet eine flache, abgerundete Erhöhung; zwischen den beiderseitigen Ballen sieht man

27. (Fig. 72.) die **Ballengrube** als eine muldenartige, flache Vertiefung.

28. (Fig. 71.) **Zehenteil**
28′. (Fig. 68.) **Seitenteil** und
28″. (Fig. 72.) **Trachtenteil** } **der Hornwand.**

Die Richtung der Hornwand ist verschieden; die größte Neigung zum Erdboden hat der Zehenteil und zwar an den Vorderfüßen wieder etwas mehr als an den Hinterfüßen (an den Vorderfüßen beträgt der Neigungswinkel zum Erdboden i. d. R. nur 45—50°, an den Hinterfüßen 50—55°); an den Seiten- und Trachtenteilen geht diese Neigung allmählich in die senkrechte Stellung über, doch bleibt an der äußeren Hufwand am normalen Huf die Neigung zum Erdboden und daher auch der Bogen des Tragerandes (s. S. 56) immer größer als an der inneren Hufwand, wie dies Fig. 71 u. 72 deutlich erkennen lassen.

Die Winkelung eines Hufes ist im allgemeinen dann als normal zu bezeichnen, wenn Zehenteil der Hornwand und Fessel gleiche Richtung haben.

29. (Fig. 70.) **Hornsohle** (s. 41 in Fig. 46 u. S. 56).

30. (Fig. 72.) **Hornstrahl** (s. 42 u. 43 in Fig. 46 u. S. 56).

31. (Fig. 68 u. 71.) **Hufeisenkappe**, ein kleiner, blättchenartiger Vorsprung am vorderen Teil des Hufeisens.

32. (Fig. 68 u. 71.) Enden der eingeschlagenen **Hufnägel.**

33. (Fig. 68, 70 u. 72.) **Kötenzopf**; so heißen die an der hinteren Fläche des Fesselgelenks vorkommenden, längeren und stärkeren, büschelförmig herabhängenden Haare, die einen kleinen, m. o. w. entwickelten Hornzapfen, den **Sporn**, einschließen und hinsichtlich ihrer Stärke ungemein verschieden sind. Edle Pferde haben einen schwächeren Kötenzopf als gemeine.

Planche 17.

une surélévation plate et arrondie. Entre les deux talons se trouve

27. (Fig. 72.) le *Creux du talon*, représentant une légère excavation allongée.

28. (Fig. 71.) La *Pince* et les *mamelles,*
28′. (Fig. 68.) les *Quartiers* et
28″. (Fig. 72.) les *Talons* sont les différentes parties de la *paroi* ou *muraille.*

La direction de la paroi est variable. La *pince* est la plus inclinée par rapport au sol. Cette obliquité est plus forte sur les pieds de devant que sur les pieds de derrière. La ligne de pince est inclinée en moyenne à 45 à 50° sur l'horizontale au pied de devant et à 50 à 55° au pied de derrière. La paroi se redresse d'avant en arrière et devient verticale aux talons, toutefois l'inclinaison du pied normal vers le sol est toujours plus forte du côté externe que du côté interne; il en est de même de l'arc formé par le bord plantaire, comme l'indiquent les figures 71 et 72.

En règle générale l'angle du pied pourra être déclaré normal quand la ligne de pince et le paturon auront la même direction.

29. (Fig. 70.) *Sole* (v. 41 fig. 46 et p. 56).

30. (Fig. 72.) *Fourchette* (v. 42 et 43 fig. 46 et p. 56).

31. (Fig. 68 et 71.) Le *Pinçon* est une petite languette de fer levée sur le devant du fer.

32. (Fig. 68 et 71.) *Rivets* des clous.

33. (Fig. 68, 70 et 72.) Le *Fanon* représente un bouquet de poils longs disposés en arrière du boulet; ils entourent *l'ergot,* production cornée en forme de doigt et varient énormément au point de vue du développement. Les chevaux de race ont le fanon plus court et plus fin que les chevaux communs.

Plate 17.

and forms a flattened, rounded prominence. Between the bulbs is

27. (Fig. 72.) the *interbulbar furrow* (hollow of the heel), a shallow, trough-like depression.

28. (Fig. 71.) *Toe,*
28′. (Fig. 68.) *quarter,*
28″. (Fig. 72.) *heel,* } of the wall of the hoof.

The direction of the wall of the hoof is variable; the toe forms the smallest angle with the ground plane, and here the angle of the fore feet is somewhat smaller than that of the hind feet (on the fore feet the angle of incidence with the ground plane is usually only 45°—50°, on the hind feet 50°—55°); on the quarters and heels the sloping direction gradually changes to a vertical one, but on the normal hoof the outer part of the wall is always more oblique than the inner part and therefore the outer curve of the bearing edge of the hoof is always wider than the inner one, as fig. 71 and 72 clearly indicate.

The slope of a hoof is in general to be considered normal when the toe of the hoof and the pastern have the same direction.

29. (Fig. 70.) *Sole* of the hoof (vide 41 in fig. 46 and page 56).

30. (Fig. 72). *Frog* of the hoof (vide 42 and 43 in fig. 46 and page 56).

31. (Fig. 68 and 71.) *Clip* of the shoe, a small, leaf-like projection on the fore part of the horseshoe.

32. (Fig. 68 and 71.) *Clinches* of the horseshoe *nails.*

33. (Fig. 68, 70 and 72.) *Fetlock* (tuft); so is termed the tuft of long coarse hair which hangs down from the back of the fetlock-joint and envelopes a more or less developed horny *ergot* (or spur); the development of this varies exceedingly. Wellbred horses have a smaller fetlock (tuft) than those of common stock.

Tafel 18.

34. (Fig. 69.) Eine kleine Grube, die unter dem knopfförmig verdickten Ende des Griffelbeins (2) sich befindet; an dieser Stelle beobachtet man bisweilen eine kleine, flachkugelige Erhöhung, die jedoch krankhaft ist und durch eine krankhafte Anschwellung der Fesselgelenkskapsel hervorgerufen wird.
Dicht hinter dieser Anschwellung kommt nicht selten eine größere, längliche, ebenfalls krankhafte Anschwellung vor, welche die mit 14 und 15 bezeichneten Beugesehnen einhüllt (d. Nähere hierüber und über die anderen ungemein häufigen Abnormitäten [besonders Gallen] am Fuße des Pferdes s. Textband).

Planche 18.

34. (Fig. 69.) Fossette située au-dessous du bouton du métacarpien latéral (2); il y a parfois à cette place une petite surélévation en forme de boule qui est toutefois pathologique et provient d'un engorgement de la synoviale de l'articulation du boulet.
Directement derrière cet engorgement on trouve assez souvent une tuméfaction plus grande et allongée, enveloppant les tendons fléchisseurs mentionnés sous 14 et 15. Pour les détails et les autres abnormités du pied très fréquentes (mollettes, vessigons etc.) voir le traité spécial.

Plate 18.

34. (Fig. 69.) A small depression which occurs under the nodular enlarged end of the small cannon bone (2); here may be seen sometimes a small, rounded elevation, which, however, is abnormal and is due to a pathological distention of the capsule of the fetlock-joint.
Just behind this enlargement there is not uncommonly a larger, long, pathological swelling which envelopes the flexor tendons (14 and 15).

Tafel 18. Querschnitte durch verschiedene Teile des Pferdekörpers.

Fig. 74. **Skizze zur Demonstration der Schnittlinien** für die durch den Kopf, Hals, Rumpf, Unterarm, Unterschenkel, Vorder- und Hintermittelfuß geführten Querschnitte.
Fig. 75. **Querschnitt durch den linken Vordermittelfuß.** Der Schnitt ist so geführt, wie es die mit 7 bezeichnete Linie in Fig. 74 angibt.
Fig. 76. **Querschnitt durch den linken Hintermittelfuß.** Der Schnitt ist so geführt, wie es die in Fig. 74 mit 9 bezeichnete Linie zeigt.
Fig. 77. **Querschnitt durch den linken Unterarm.** Der Schnitt ist da geführt, wo die in Fig. 74 mit 6 bezeichnete Linie gezogen ist.
Fig. 78. **Querschnitt durch den linken Unterschenkel.** Die Schnittrichtung gibt die in Fig. 74 mit 8 bezeichnete Linie an.
Fig. 79. **Querschnitt durch den Hals.** Der Schnitt ist in der Richtung der in Fig. 74 mit 4 bezeichneten Linie geführt.
Fig. 80. **Querschnitt durch den Brustkasten.** Der Schnitt ist in der in Fig. 74 mit 5 bezeichneten Linie geführt.
Fig. 81. **Querschnitt durch den Kopf.** Der Schnitt ist ungefähr zwischen dem äußeren Nasenloche und dem inneren Augenwinkel geführt; die Schnittrichtung geben die beiden vordersten Pfeile in Fig. 20 (Tafel 9) (s. a. 1 in Fig. 74 auf Tafel 18) an.

Planche 18. Coupes transversales de différentes parties du corps du cheval.

Fig. 74. **Esquisse pour la démonstration de la direction des lignes de coupe** à travers la tête, le cou, le thorax, l'avant-bras, la jambe, le canon antérieur et le canon postérieur.
Fig. 75. **Coupe transversale du canon antérieur gauche.** La direction de la coupe est indiquée par la ligne 7 de la figure 74.
Fig. 76. **Coupe transversale du canon postérieur gauche.** La direction de la coupe est indiquée par la ligne 9 de la figure 74.
Fig. 77. **Coupe transversale de l'avant-bras gauche.** La direction de la coupe est indiquée par la ligne 6 de la figure 74.
Fig. 78. **Coupe transversale de la jambe gauche.** La direction de la coupe est indiquée par la ligne 8 de la figure 74.
Fig. 79. **Coupe transversale de l'encolure.** La direction de la coupe est indiquée par la ligne 4 de la figure 74.
Fig. 80. **Coupe transversale du thorax.** La direction de la coupe est indiquée par la ligne 5 de la figure 74.
Fig. 81. **Coupe transversale de la tête.** La coupe est faite à peu près entre les naseaux et l'angle interne de l'œil; sa direction est indiquée par les deux premières flèches de la figure 20, pl. 9 (v. a. 1 in fig. 74, pl. 18).

Plate 18. Cross-sections of various parts of the body of the Horse.

Fig. 74. **Sketch showing the planes** of the cross-sections of the head, neck, trunk, fore-arm, leg, fore and hind cannon.
Fig. 75. **Cross-section of the left fore cannon.** The section is made as indicated by line 7 in fig. 74.
Fig. 76. **Cross-section of the left hind cannon.** The plane of the section is indicated by line 9 in fig. 74.
Fig. 77. **Cross-section of the left fore-arm.** The section corresponds to line 6 in fig. 74.
Fig. 78. **Cross-section of the left leg.** The plane of the section is indicated by line 8 in fig. 74.
Fig. 79. **Cross-section of the neck.** The plane of the section is indicated by line 4 in fig. 74.
Fig. 80. **Cross-section of the chest-wall.** The plane of the section is indicated by line 5 in fig. 74.
Fig. 81. **Cross-section of the head.** The section is made about midway between the nostril and the inner angle of the eye; the direction of the section is indicated by the two most anterior arrows in fig. 20 (plate 9) (s. a. 1 in fig. 74, pl. 18).

Tafel 18.

Fig. 82. **Querschnitt durch den Kopf.** Der Schnitt ist ungefähr 3 Finger breit vor dem inneren Augenwinkel geführt; die Schnittrichtung zeigen die beiden mittleren Pfeile in Fig. 20 (Tafel 9) (s. a. 2 in Fig. 74 auf Taf. 18).

Fig. 83. **Querschnitt durch den Kopf.** Der Schnitt ist dicht hinter dem äußeren Augenwinkel geführt; die Schnittrichtung geben die beiden hintersten Pfeile in Figur 20 (Tafel 9) an (s. a. 3 in Fig. 74 auf Tafel 18).

Fig. 75, 76, 77, 78, 79, 80, 81, 82 u. 83 sollen die Form und insbesondere den gesamten anatomischen Aufbau des Kopfes, Halses, Rumpfs, Unterarms, Unterschenkels, Vorder- und Hintermittelfußes des Pferdes auf dem Querschnitt zeigen und dadurch gleichzeitig gewisse Verhältnisse demonstrieren, die sich aus den entsprechenden Flächenansichten nicht ohne weiteres ergeben; sie sollen also im wesentlichen zu deren Ergänzung (Fig. 1—31) dienen.

Ein Vergleich dieser Abbildungen mit den entsprechenden Figuren (18, 40, 41, 43, 58, 59 u. 64) vom Rinde zeigt, in wie hohem Maße die einzelnen Körperteile bei beiden Tierarten verschieden sind.

1. **Richtungslinie** für den in Fig. 81 (Taf. 18) dargestellten Querschnitt durch den Kopf.
2. **Richtungslinie** für den in Fig. 82. (Taf. 18) dargestellten Querschnitt durch den Kopf.
3. **Richtungslinie** für den in Fig. 83 (Taf. 18) dargestellten Querschnitt durch den Kopf.
4. **Richtungslinie** für den in Fig. 79 dargestellten Querschnitt durch den Hals.
5. **Richtungslinie** für den in Fig. 80 dargestellten Querschnitt durch den Brustkasten.
6. **Richtungslinie** für den in Fig. 77 dargestellten Querschnitt durch den Unterarm.
7. **Richtungslinie** für den in Fig. 75 dargestellten Querschnitt durch den Vordermittelfuß.
8. **Richtungslinie** für den in Fig. 78 dargestellten Querschnitt durch den Unterschenkel.
9. **Richtungslinie** für den in Fig. 76 dargestellten Querschnitt durch den Hintermittelfuß.
10. (Fig. 75, 76, 77, 78, 79, 80.) **Äußere Haut.**
11. (Fig. 79.) **Kammfett,** das je nach Rasse, Geschlecht und Nährzustand des Tieres verschieden stark entwickelt ist.

Planche 18.

Fig. 82. **Coupe transversale de la tête.** La coupe est faite trois largeurs de doigt avant l'angle interne de l'œil; sa direction est indiquée par les flèches du milieu de la figure 20, pl. 9 (v. a. 2 in fig. 74, pl. 18).

Fig. 83. **Coupe transversale de la tête.** La coupe est faite immédiatement au-dessus de l'angle externe de l'œil; sa direction est indiquée par les deux dernières flèches de la fig. 20, pl. 9 (v. a. 3 in fig. 74, pl. 18).

Les figures 75, 76, 77, 78, 79, 80, 81, 82 et 83 ont pour but d'indiquer la forme et la construction anatomique transversale de l'encolure, du thorax, de l'avant-bras, de la jambe, des canons antérieur et postérieur, et de démontrer ainsi certaines proportions que les dessins de surface ne peuvent pas indiquer; elles en sont pour ainsi dire le complément (fig. 1 à 31).

La comparaison de ces dessins avec les figures correspondantes (18, 40, 41, 43, 58, 59 et 64) de la bête bovine montre combien ces différentes parties sont différentes chez les deux espèces.

1. Direction de la coupe transversale de la tête représentée fig. 81, pl. 18.
2. Direction de la coupe transversale de la tête représentée fig. 82, pl. 18.
3. Direction de la coupe transversale de la tête représentée fig. 83, pl. 18.
4. Direction de la coupe transversale de l'encolure représentée fig. 79.
5. Direction de la coupe transversale du thorax représentée fig. 80.
6. Direction de la coupe transversale de l'avant-bras représentée fig. 77.
7. Direction de la coupe transversale du canon antérieur représentée fig. 75.
8. Direction de la coupe transversale de la jambe représentée fig. 78.
9. Direction de la coupe transversale du canon postérieur représentée fig. 76.
10. (Fig. 75, 76, 77, 78, 79, 80.) *Peau.*
11. (Fig. 79.) *Bourrelet de graisse* du bord supérieur de l'encolure. Il est plus ou moins développé, selon la race, le sexe et l'état d'entretien de l'animal.

Plate 18.

Fig. 82. **Cross-section of the head.** The section is made about 3 finger's breadths in front of the inner angle of the eye; the direction of the section is indicated by the two intermediate arrows in fig. 20 (plate 9) (s. a. 2 in fig. 74, pl. 18).

Fig. 83. **Cross-section of the head.** The section is made just behind the external angle of the eye; the direction of the section is indicated by the two posterior arrows in fig. 20 (plate 9) (s. a. 3 in fig. 74, pl. 18).

Fig. 75, 76, 77, 78, 79, 80, 81, 82 and 83 are intended to show the form and particularly the entire anatomical construction of the neck, trunk, fore-arm, leg, fore and hind cannon of the horse as seen on cross-section. In this way certain relations, not deducible from surface views alone, are made clear; these figures are to be regarded as supplementary to fig. 1—31.

A comparison of these illustrations with the corresponding figures (18, 40, 41, 43, 58, 59 and 64) of the ox shows to what a marked degree the various parts of the bodies of the two species differ.

1. *Plane* of the cross-section of the head shown in fig. 81 (plate 18).
2. *Plane* of the cross-section of the head shown in fig. 82 (plate 19).
3. *Plane* of the cross-section of the head shown in fig. 83 (plate 18).
4. *Plane* of the cross-section of the neck shown in fig. 79.
5. *Plane* of the cross-section of the chest shown in fig. 80.
6. *Plane* of the cross-section of the fore-arm shown in fig. 77.
7. *Plane* of the cross-section of the fore-cannon shown in fig. 75.
8. *Plane* of the cross-section of the leg shown in fig. 78.
9. *Plane* of the cross-section of the hind-cannon shown in fig. 76.
10. (Fig. 75, 76, 77, 78, 79, 80.) *Skin.*
11. (Fig. 79.) *Nuchal fat* or fat of the „crest“ the development of which varies according to the breed, sex and condition of the animal.

Tafel 18.

12. (Fig. 79.) **Rautenförmiger Muskel** (vergl. x in Fig. 2 und S. 7).
13. (Fig. 79.) **Riemenförmiger Muskel** (vergl. w in Fig. 2 und S. 7).
14. (Fig. 79.) **Halsteil des großen Sägemuskels** (i' in Fig. 2 und S. 4).
15. (Fig. 79.) **Kopfnicker** (c, c' in Fig. 2 und S. 1).
16. (Fig. 79.) **Brustkiefermuskel** (d in Fig. 2 und S. 2).
17. (Fig. 79.) **Luftröhre;** sie stellt eine vom Kopfe bis zur Brusthöhle (den Lungen) reichende Röhre dar, die aus einzelnen, hintereinander gelegenen und durch hautartige Gebilde miteinander verbundenen Knorpelringen besteht; sie ist, wie die Abbildung zeigt, für die Bildung und Plastik des Vorderhalses von wesentlichstem Einfluß. Der Luftröhre liegt am linken oberen Rande
18. (Fig. 79.) die **Speiseröhre** an.
19. (Fig. 79.) **Drosselvene** (vergl. Fig. 2 und S. 2).
20. (Fig. 29.) **5. Halswirbel** (vergl. S. 8); der Querschnitt läßt insbesondere erkennen, daß die seitlich vorstehenden Querfortsätze des Wirbels auf die Plastik der Halsoberfläche von Einfluß sind.
21. (Fig. 79.) **Kappenmuskel** (a in Fig. 2 und S. 1).
22. (Fig. 79.) **Nackenband,** das aus einem oberen, dickeren, strangförmigen Teile (dem Nackenbandstrange) und einem unteren, platten Teile (der Nackenbandplatte) besteht.
23. (Fig. 80.) **Brustwirbel** (S. 8); die Abbildung zeigt, daß der nach oben vorstehende Dornfortsatz bis an die äußere Haut heranreicht und für die Formung der Rückengegend von Einfluß ist.
24. (Fig. 80.) **Durchschnittene Rippen und** 24'. **Schaufelknorpel** (vgl. S. 8 u. 10).
25. (Fig. 80.) Die von den Rippen, den Brustwirbeln und dem Brustbein, bezw. dem Schaufelknorpel umgrenzte **Brusthöhle.**
26. (Fig. 80.) **Tiefer (kleiner) Brustmuskel** (h in Fig. 2 und S. 3).

Planche 18.

12. (Fig. 79.) *Rhomboïde* (voir x, fig. 2, p. 7)
13. (Fig. 79.) *Splénius* (voir w, fig. 2, p. 7).
14. (Fig. 79.) *Angulaire de l'épaule* (partie cervicale du grand dentelé) (i', fig. 2, p. 4).
15. (Fig. 79.) *Mastoïdo-huméral* (c, c', fig. 2, p. 1).
16. (Fig. 79.) *Sterno-céphalique* (d, fig. 2, p. 2).
17. (Fig. 79.) La *Trachée* est un tube allant de la tête à la cavité thoracique (aux poumons). Elle est formée d'une succession de *cerceaux cartilagineux* réunis par des ligaments membraneux. Elle est, comme l'indique la figure, très importante pour la conformation et la plastique du bord inférieur de l'encolure.
18. (Fig. 79.) L'*Oesophage* est situé sur le bord supérieur gauche de la trachée.
19. (Fig. 79.) *Veine jugulaire* (voir fig. 2, p. 2).
20. (Fig. 79.) *Cinquième vertèbre cervicale* (voir p. 8); la coupe permet de constater que les apophyses transverses ont une influence sur la plastique de la surface de l'encolure.
21. (Fig. 79.) *Trapèze* (a, fig. 2, p. 1).
22. (Fig. 79.) *Le ligament cervical* se compose d'une portion supérieure épaisse, en forme de corde (*la corde du ligament cervical*) et d'une partie inférieure en forme de plaque (*la lame du ligament cervical*).
23. (Fig. 80.) *Vertèbre dorsale ou thoracique* (p. 8). Le dessin indique que l'apophyse épineuse dirigée vers le haut touche la peau et a de l'importance pour la conformation du dos.
24. (Fig. 80.) *Côtes* coupées en travers et 24' *Cartilage xyphoïde* (voir p. 8 et 10).
25. (Fig. 80.) La *Cavité thoracique* est limitée par les côtes, les vertèbres dorsales, le sternum et le cartilage xyphoïde.
26. (Fig. 80.) *Pectoral ascendant* (h, fig. 2, p. 3).

Plate 18.

12. (Fig. 79.) *M. rhomboideus* (cf. x in fig. 2 and page 7).
13. (Fig. 79.) *M. splenius* (cf. w. in fig. 2 and page 7).
14. (Fig. 89.) *Cervical part of M. serratus magnus* (i' in fig. 2 and page 4).
15. (Fig. 79.) *M. mastoido-humeralis* (c, c' in fig. 2 and page 1).
16. (Fig. 79.) *M. sterno-cephalicus* (sterno-maxillaris) (d in fig. 2 and page 2).
17. (Fig. 79.) *Trachea* (windpipe); this is a tube, consisting of cartilaginous rings united by membranous ligaments, which extends from the head to the chest (the lungs). It is of some importance in regard to the form and contour of the fore part of the neck, as the illustration shows. Along the left superior border of the trachea lies
18. (Fig. 79.) the *oesophagus* (gullet).
19. (Fig. 79.) *Jugular vein* (cf. fig. 2 and page 2).
20. (Fig. 79.) 5th *cervical vertebra* (cf. page 8); the cross-section shows especially that the laterally projecting transverse processes of the vertebra have an effect on the contour of the surface of the neck.
21. (Fig. 79.) M. trapezius (a in fig. 2 and page 1).
22. (Fig. 79.) *Cervical ligament* (ligamentum nuchae), which consists of an upper thick, cord-like funicular part and a lower flat, lamellar part.
23. (Fig. 80.) *Thoracic vertebra* (page 8); the illustration shows that the spinous process projects upward to the skin and affects the contour of the back.
24. (Fig. 80.) *Rib sections* and 24' *xiphoid cartilage* (cf. pages 8 and 10).
25. (Fig. 80.) *Thoracic cavity,* bounded by the ribs, thoracic vertebrae and sternum (or xiphoid cartilage).
26. (Fig. 80.) *Deep pectoral muscle* (h in fig. 2 and page 3).

Tafel 18.

27. (Fig. 80.) **Gerader Bauchmuskel**, der die fleischige Grundlage der unteren Bauchwand und z. T. noch der unteren Brustwand bildet, als platter Muskel neben dem der anderen Seite liegt und vom Brustbein und den Rippenknorpeln bis zum Schambein reicht.

Wirk. Der Muskel bewirkt das Aufkrümmen und bei gleichzeitiger Wirkung des langen Rückenmuskels das Feststellen der Wirbelsäule (Textb. S. 115).

28. (Fig. 80.) **Äußerer schiefer Bauchmuskel** (l in Fig. 2 und S. 5).

29. (Fig. 80.) **Brustteil des großen Sägemuskels** (i in Fig. 2 und S. 4).

30. (Fig. 80.) **Großer (breiter) Rückenmuskel** (k in Fig. 2 und S. 4).

31. (Fig. 80.) Der dünne **Bauchhautmuskel**, der fast die ganze seitliche Brust- und Bauchwand bedeckt und durch seine Zusammenziehungen die Faltenbildung der Haut (z. B. beim Abschütteln der Fliegen usw.) bedingt. Der Muskel ist, da er dünn ist und die Formung und Plastik der Körperoberfläche nur wenig beeinflußt, auf den Flächenansichten nicht besonders dargestellt worden (s. im übrigen Textband S. 115 u. 116).

32. (Fig. 80.) Brustportion des **Kappenmuskels** (a′ in Fig. 2 und S. 1).

33. (Fig. 80.) **Langer Rückenmuskel** (s. 36 in Fig. 13 auf Taf. 7).

Wirk. Er ist der mächtigste Streckmuskel der Lenden- und Brustwirbelsäule; er wirkt ferner beim Steigen und beim Hintenausschlagen der Pferde durch Erheben des Vorder- oder Hinterteiles (Textb. S. 109).

34. (Fig. 77.) **Speiche** (9 in Fig. 31, 33, 35 u. 37 u. S. 47).

35. (Fig. 77.) **Äußerer Speichenmuskel** (a in Fig. 30, 32, 34 u. 36 u. S. 42).

36. (Fig. 77.) **Gemeinschaftlicher Zehenstrecker** (c in Fig. 30, 32 u. 36 u. S. 43).

37. (Fig. 77.) **Seitlicher Zehenstrecker** (d in Fig. 30, 32 u. 36 u. S. 43).

38. (Fig. 77.) **Äußerer Ellbogenmuskel** (e in Fig. 30 u. 36 u. S. 44).

39. (Fig. 77.) **Innerer Ellbogenmuskel** (l in Fig. 34 u. 36 u. S. 47).

40. (Fig. 77.) **Innerer Speichenmuskel** (k in Fig. 34 u. S. 46).

Planche 18.

27. (Fig. 80.) Le *Droit de l'abdomen* (grand droit de l'abdomen; sternopubien; M. rectus abdominis) forme la base charnue de la paroi inférieure du thorax. C'est un muscle plat, situé à côté de son congénère opposé; il va du sternum et des cartilages costaux au pubis.

Usages. Il fait vousser la colonne vertébrale; il la fixe quand il agit simultanément avec le long dorsal.

28. (Fig. 80.) *Oblique externe de l'abdomen* (l, fig. 2, p. 5).

29. (Fig. 80.) *Grand dentelé* (i, fig. 2, p. 4).

30. (Fig. 80.) *Grand dorsal* (k, fig. 2, p. 4).

31. (Fig. 80.) Le *Peaussier du tronc* ou pannicule charnu est une mince plaque musculaire qui couvre la paroi latérale du thorax et de l'abdomen. En se contractant, le peaussier plisse la peau (p. ex. pour se débarrasser des insectes etc.). Le muscle étant très mince n'a que très peu d'influence sur la conformation et la plastique du corps, il n'a en conséquence pas été indiqué spécialement, .sur les dessins de surface.

32. (Fig. 80.) Portion dorsale du *trapèze* (a′, fig. 2, p. 1).

33. (Fig. 80.) *Long dorsal* (long ou très long du dos; portion de l'iliospinal; M. longissimus dorsi), voir 36, fig. 13, pl. 7.

Usages. Ce muscle est le plus puissant extenseur du rachis dorsolombaire; il provoque le cabrer et la ruade en relevant l'avant-main ou l'arrière-main.

34. (Fig. 77.) *Radius* (9, fig. 31, 33, 35 et 37, p. 47).

35. (Fig. 77.) *Extenseur antérieur du métacarpe* (a, fig. 30, 32, 34 et 36, p. 42).

36. (Fig. 77.) *Extenseur principal des phalanges* (c, fig. 30, 32, 34, 36, p. 43).

37. (Fig. 77.) *Extenseur latéral des phalanges* (d, fig. 30, 32, 36, p. 43).

38. (Fig. 77.) *Cubital externe* (e, fig. 30, 36, p. 44).

39. (Fig. 77.) *Cubital interne* (l, fig. 34, 36, p. 47).

40. (Fig. 77.) *Grand palmaire* (k, fig. 34, p. 46).

Plate 18.

27. (Fig. 80.) *Rectus abdominis muscle,* which forms the fleshy basis of the lower wall of the abdomen and in part also of the thorax. It is a flat muscle which lies alongside of its fellow of the opposite side and extends from the sternum and costal cartilages to the pubis.

Action. The muscle arches the back, and, acting with the longissimus dorsi, fixes the vertebral column.

28. (Fig. 80.) *External oblique muscle of the abdomen* (l in fig. 2 and page 5).

29. (Fig. 81.) *Thoracic part of the serratus magnus muscle* (i in fig. 2 and page 4).

30. (Fig. 80.) *M. latissimus dorsi* (k in fig. 2 and page 4).

31. (Fig. 80.) The thin *subcutaneous muscle* (panniculus carnosus) of the abdomen, which covers almost the whole of the lateral wall of the chest and abdomen and by contracting produces folds of the skin (as in shaking off flies &c.). On account of its thinness the muscle has little influence in the formation and contour of the surface of the body and has therefore not been specially shown in the surface views.

32. (Fig. 80.) Dorsal part of the *trapezius muscle* (a′ in fig. 2 and page 1).

33. (Fig. 80.) *Longissimus dorsi muscle* (vide 36 in fig. 13 on plate 7).

Action. It is the most powerful extensor muscle of the spine of the back and loins; it acts also in rearing and kicking by raising the fore or hind parts.

34. (Fig. 77.) *Radius* (9 in fig. 31, 33, 35 and 37 and page 47).

35. (Fig. 77.) *M. extensor carpi radialis* (a in fig. 30, 32, 34 and 36 and page 42).

36. (Fig. 77.) *M. ext. dig. communis* (c in fig. 30, 32, 34 and 36 and page 43.)

37. (Fig. 77.) *M. ext. dig. lateralis* (d in fig. 30, 32 and 36 and page 43).

38. (Fig. 77.) *External ulnar muscle* (e in fig. 30 and 36 and page 44).

39. (Fig. 77.) *Internal ulnar muscle* (M. flexor carpi ulnaris) (l in fig. 34 and 36 and page 47).

40. (Fig. 77.) *Internal radial muscle* (M. flexor carpi radialis) (k in fig. 34 and page 46).

Tafel 18.

41. (Fig. 77.) **Oberflächlicher Zehenbeuger** (vergl. S. 46).
42 u. 43. (Fig. 77.) **Tiefer Zehenbeuger** (o in Fig. 36 u. S. 47).
44. (Fig. 77.) Größere **Hautvene** (p in Fig. 34), die sich beim lebenden Tiere deutlich durch die äußere Haut modelliert.
45. (Fig. 75.) **Sehne des gemeinschaftlichen Zehenstreckers** (c in Fig. 30, 32, 34 u. 36 u. S. 43).
46. (Fig. 75.) **Sehne des seitlichen Zehenstreckers** (d in Fig. 30, 32 u. 36 u. S. 43).
47. (Fig. 75.) **Hauptmittelfußknochen.**
48 u. 48′. (Fig. 75.) Äußerer und innerer **Nebenmittelfußknochen** (12 u. 14 u. 14′ in Fig. 31, 33, 35 u. 37 u. S. 48).
49. (Fig. 75.) **Oberflächliche Beugesehne**
50. (Fig. 75.) **Tiefe Beugesehne**
50′. (Fig. 75.) **Unterstützungssehne der tiefen Beugesehne** (i, i′ in Fig. 30, 34 u. 36 u. S. 46).
51. (Fig. 75.) **Mittlerer Zwischenknochenmuskel, Fesselbeinbeuger** (h in Fig. 30, 34 u. 36 u. S. 45).
52. (Fig. 75.) Größere **Venen,** die sich beim lebenden Tiere bisweilen durch die äußere Haut hindurch plastisch abheben.
53. (Fig. 78.) **Schienbein** (21 in Fig. 43, 45 u. 50 auf Taf. 13 u. 14 u. S. 55).
54. (Fig. 78.) **Wadenbein** (23 in Fig. 43 u. 50 auf Taf. 13 u. 14 u. S. 55).
55. (Fig. 78.) **Langer** bezw. **gemeinschaftlicher Zehenstrecker** (b in Fig. 42 u. 49 u. S. 52).
56. (Fig. 78.) **Dritter Wadenbeinmuskel** (a‴ in Fig. 42 u. 44 u. S. 51).
57. (Fig. 78.) **Vorderer Unterschenkelmuskel** (a in Fig. 42 u. 44 u. S. 51).
58. (Fig. 78.) **Achillessehne** (f′ in Fig. 8, 44 u. 49 u. S. 53).
59. (Fig. 78.) **Oberflächliche Beugesehne** (g in Fig. 8, 44 u. 49 u. S. 53).

Planche 18.

41. (Fig. 77.) *Fléchisseur superficiel des phalanges* (voir p. 46).
42 et 43. (Fig. 77.) *Fléchisseur profond des phalanges* (o, fig. 36, p. 47).
44. (Fig. 77.) Grande *Veine sous-cutanée* (p, fig. 34) nettement perceptible sous la peau de l'animal vivant.
45. (Fig. 75.) *Tendon de l'extenseur principal des phalanges* (c, fig. 30, 32, 34 u. 36, p. 43).
46. (Fig. 75.) *Tendon de l'extenseur latéral des phalanges* (d, fig. 30, 32, 36, p. 43).
47. (Fig. 75.) *Métacarpien médian ou principal* (12, 14, fig. 31, 33, 35, 37, p. 48).
48, 48′. (Fig. 75.) *Métacarpien latéral externe et m. l. interne* (12, 14, fig. 31, 33, 35, 37, p. 48).
49. (Fig. 75.) *Tendon fléchisseur superficiel* (i, i′, fig. 30, 34, 36, p. 46).
50. (Fig. 75.) *Tendon fléchisseur profond* (perforant) (i, i′, fig. 30, 34, 36, p. 46).
50′. (Fig. 75.) *Bride de renforcement du perforant* (i, i′, fig. 30, 34, 36, p. 46).
51. (Fig. 75.) *Ligament suspenseur du boulet* (h, fig. 30, 34, 36, p. 45).
52. (Fig. 75.) Grandes *Veines.* Elles sont parfois perceptibles sous la peau de l'animal vivant.
53. (Fig. 78.) *Tibia* (21, fig. 43, 45, 50, pl. 13 et 14, p. 55).
54. (Fig. 78.) *Péroné* (23, fig. 43, 50, pl. 13 et 14, p. 55).
55. (Fig. 78.) *Extenseur antérieur* ou *principal des phalanges* (b, fig. 42 et 49, p. 52).
56. (Fig. 78.) *Corde fémoro-métatarsienne* (a‴, fig. 42 et 44, p. 51).
57. (Fig. 78.) *Tibial antérieur* (a, fig. 42, 44, p. 51).
58. (Fig. 78.) *Tendon d'Achille* (f′, fig. 8, 44, 49, p. 53).
59. (Fig. 78.) *Tendon du fléchisseur superficiel* (perforé) (g, fig. 8, 44, 49, p. 53).

Plate 18.

41. (Fig. 77.) *M. flexor dig. sublimis* (M. flexor perforatus) (cf. page 46).
42 and 43. (Fig. 77.) *M. flexor dig. profundus* (M. flexor perforans) (o in fig. 36 and page 47).
44. (Fig. 77.) Greater *subcutaneous vein* (p in fig. 34), which is clearly modelled through the skin in the living animal.
45. (Fig. 75.) *Tendon of the common extensor* of the digit (c in fig. 30, 32, 34 and 36 and page 43).
46. (Fig. 75.) Tendon of the lateral extensor of the digit (d in fig. 30, 32 and 36 and page 43).
47. (Fig. 75.) *Large metacarpal bone.*
48 and 48′. (Fig. 75.) *Outer and inner small metacarpal bones.* (12 and 14 in fig. 31, 33, 34 and 37 and page 48).
49. (Fig. 75.) *Superficial flexor tendon.*
50. (Fig. 75.) *Deep flexor tendon.*
50′. (Fig. 75.) *Reinforcing* ("check") *ligament of the deep flexor tendon.* (i, i′ in fig. 30, 34 and 36 and page 46).
51. (Fig. 75.) *M. interosseus medius* (suspensory ligament) (h in fig. 30, 34 and 36 and page 45).
52. (Fig. 75.) Large *veins,* which are sometimes modelled through the skin in the living animal.
53. (Fig. 78.) *Tibia* (21 in fig. 43, 45 and 50 on plates 13 and 14 and page 55).
54. (Fig. 78.) *Fibula* (23 in fig. 43 and 50 on plates 13 and 14 and page 55).
55. (Fig. 78.) *Long* or *common extensor of the digit* (b in fig. 42 and 49 and page 52).
56. (Fig. 78.) *M. peronaeus tertius* (a‴ in fig. 42 and 44 and page 51).
57. (Fig. 78.) *M. tibialis anterior* (a in fig. 42 and 44 and page 51).
58. (Fig. 78.) *Tendo Achillis* (f′ in fig. 8, 44 and 49 and page 53).
59. (Fig. 78.) *Superficial flexor tendon* (g in fig. 8, 44 and 49 and page 53).

Tafel 18.

60. (Fig. 78.) **Tiefer Zehenbeuger** (e in Fig. 8 u. 49 u. S. 52).
60′. (Fig. 78.) **Hinterer Unterschenkelmuskel** (e″ in Fig. 44 u. S. 53).
60″. (Fig. 78.) **Langer Zehenbeuger** (m in Fig. 44 und S. 53).
61. (Fig. 78.) **Seitlicher Zehenstrecker** (d in Fig. 42 u. 49 und S. 52).
62. (Fig. 78.) **Innere Hautvene**, die sich stets durch die äußere Haut modelliert.
63. (Fig. 78.) **Sehniges Gewebe.**
64. (Fig. 76.) **Hauptmittelfußknochen.**
65 u. 65′. (Fig. 76.) Äußerer und innerer **Nebenmittelfußknochen (Griffelbein).** (25, 25′ in Fig. 50, 43 u. 45 und S. 55).
66. (Fig. 76.) Sehne des **langen** bezw. **gemeinschaftlichen Zehenstreckers** (b′ in Fig. 42 u. 44 und S. 52).
67. (Fig. 76.) **Oberflächliche Beugesehne** (g in Fig. 44 u. 49 und S. 53).
68. (Fig. 76.) **Tiefe Beugesehne** (e′ in Fig. 44 u. 49 und S. 53).
69. (Fig. 76.) **Fesselbeinbeuger, Mittlerer Zwischenknochenmuskel** (h in Fig. 44 u. 49 und S. 53).
70. (Fig. 76.) Größere **Venen,** die sich bisweilen beim lebenden Tiere äußerlich modellieren.

Planche 18.

60. (Fig. 78.) *Fléchisseur profond des phalanges* (e, fig. 8, 49, p. 52).
60′. (Fig. 78.) *Fléchisseur interne* ou *tibial des phalanges* (e″, fig. 44, p. 53).
60″. (Fig. 78.) *Fléchisseur interne des phalanges* (m, fig. 44, p. 53).
61. (Fig. 78.) *Extenseur latéral des phalanges* (d, fig. 42, 49, p. 52).
62. (Fig. 78.) *Veine sous-cutanée interne.* Elle est toujours perceptible sous la peau.
63. (Fig. 78.) *Tissu tendineux.*
64. (Fig. 76.) *Métatarsien médian* ou *principal* (25, 25′, fig. 9, 43, 45, 50, p. 55).
65 et 65′. (Fig. 76.) *Métatarsien latéral externe et m. l. interne* (25, 25′, fig. 9, 43, 45 et 50, p. 55).
66. (Fig. 76.) *Tendon de l'extenseur principal des phalanges* (b′, fig. 42 et 44, p. 52).
67. (Fig. 76.) *Tendon fléchisseur superficiel* (perforé) (g, fig. 44, 49, p. 53).
68. (Fig. 76.) *Tendon fléchisseur profond* (perforant) (e′, fig. 44, 49, p. 53).
69. (Fig. 76.) *Ligament suspenseur du boulet* (h, fig. 44, 49, p. 53).
70. (Fig. 76.) Grandes *Veines.* Elles sont parfois perceptibles sous la peau de l'animal vivant.

Plate 18.

60. (Fig. 78.) *Deep flexor of the digit* (e in fig. 8 and 49 and page 52).
60′. (Fig. 78.) *M. tibialis posterior* (e″ in fig. 44 and page 53).
60″. (Fig. 78.) *M. flexor dig. longus* (m. in fig. 44 and page 53).
61. (Fig. 78.) *M. extensor dig. lateralis* (d in fig. 42 and 49 and page 52).
62. (Fig. 78.) *Internal subcutaneous vein*, which is always modelled through the skin.
63. (Fig. 78.) *Tendinous tissue.*
64. (Fig. 76.) *Large metatarsal bone*
65 and 65′. (Fig. 76.) Outer and inner *small metatarsal bones* 25. 25′ in fig. 9, 43, 45 and 50 and page 55).
66. (Fig. 76.) Tendon of the *long* or *common digital extensor* (b′ in fig. 42 and 44 and page 52).
67. (Fig. 76.) *Superficial flexor tendon* (g in fig. 44 and 49 and page 53).
68. (Fig. 76.) *Deep flexor tendon* (e′ in fig. 44 and 49 and page 53).
69. (Fig. 76.) *M. interosseus medius* (suspensory ligament) (h in fig. 44 and 49 and page 53).
70. (Fig. 76.) Large *veins*, which are sometimes modelled on the surface in the living animal.

Tafel 19.

Fig. 84—87. **Richtung des Haarstriches.**

Eine Erläuterung der Fig. 84—87 ist nicht notwendig, da sich die Richtung der Deckhaare, der sog. Haarstrich, zur Genüge aus den 4 Abbildungen ergibt. Es sei nur darauf aufmerksam gemacht, daß der Haarstrich an sich nicht ganz konstant ist, und daß dies insbesondere von den sog. Haarwirbeln gilt; ein Teil derselben (z. B. der auf der Stirne [Fig. 85], in der Flankengegend [Fig. 84]) dürfte regelmäßig vorkommen, während andere (z. B. der am Vorderhalse nahe dem Kopfe [Fig. 84], die an der Vorderbrust [Fig. 85], in der Leistengegend [Fig. 87]) inkonstant sind, bezw. verschiedenartig auftreten.

Planche 19.

Fig. 84 à 87. **Direction des Poils.**

Il n'est pas nécessaire d'expliquer les figures 84 à 87, les quatre dessins indiquant suffisamment la direction des poils. Il faut cependant noter que cette direction n'est pas absolument constante et que les variations sont fréquentes pour les points où les poils prennent une direction opposée à leur direction générale et forment ce que l'on appelle des épis. Quelques-uns de ces épis, p. ex. au front (fig. 85), au flanc (fig. 84) se retrouvent à peu près régulièrement, tandis que d'autres, p. ex. à l'encolure près de la tête (fig. 84), au poitrail (fig. 85) et à la région inguinale (fig. 87) sont peu constants ou varient de forme.

Plate 19.

Fig. 84—87. **Direction of the hair tracts.**

An explanation of fig. 84—87 is unnecessary, since the direction of the hair, the so-called hair tracts or streams (flumina pilorum), is sufficiently indicated in the four illustrations. Attention is, however, directed to the fact that these tracts are not quite constant. This is specially true of the so-called vortices or eddies; some of these (e. g., those on the forehead [fig. 85] and flank [fig. 84]) are constant, while others (e. g., those on the front of the neck close to the head [fig. 84], on the breast [fig. 85] and in the inguinal region [groin] [fig. 87] are inconstant or subject to variation.

Tafel 20.

Maße einzelner Körperteile typischer Rassepferde.

Ehe wir die tabellarische Zusammenstellung der durch Messung der einzelnen Körperteile typischer Rassepferde gewonnenen Zahlen geben, wollen wir einleitungsweise kurz berichten, welche Teile und wie dieselben gemessen worden sind, wie die einzelnen Maße zu beurteilen, bezw. zu bewerten sind usw. Zur Erläuterung der Beschreibung dient die in Fig. 88 auf Taf. 20 beigegebene Skizze, in welche die Richtungslinien, nach denen gemessen worden ist, eingetragen worden sind; nur für die Quer- bezw. Breitendurchmesser war letzteres nicht möglich; es sind deshalb die Stellen, wo diese gemessen worden sind, durch ein * markiert worden. Es sei noch besonders hervorgehoben, daß alle Maße auf Luftlinie sich beziehen, daß die angegebenen Zahlen cm bedeuten und daß alle Maße (mit Ausnahme von 6 und 16) bei normaler Stellung der Tiere aufgenommen worden sind, daß die Gliedmassen während des Messens also weder vornoch rückwärts gestellt waren, daß der Hals in gerader Linie mäßig gestreckt war usw.

1. **Widerristhöhe,** gemessen vom Erdboden bis zur höchsten Stelle des Widerristes.
2. **Kruppenhöhe,** gemessen vom Erdboden bis zum höchsten Punkt der Kruppe.
3. **Länge des Rumpfes** vom vordersten Punkt des Schultergelenkes bis zur hintersten, durch den Sitzbeinhöcker bedingten Stelle des Beckens.
4. **Länge** (Breite) **der Schulterarmgegend,** gemessen in einer Horizontallinie vom vordersten Punkte des Schultergelenkes bis zu einer durch den Rückenwinkel des Schulterblattes gelegten Senkrechten. Bei der Abnahme dieses Maßes muß man zunächst den erwähnten Rückenwinkel des Schulterblattes aufsuchen; man darf sich dabei nicht irreführen lassen durch den beckenwärts etwas weiter vorspringenden und noch leichter fühlbaren Rückenwinkel des Schulterblattknorpels, der immer auf Druck m. o. w. nachgiebig erscheint, während der Rückenwinkel des Schulterblattes sich hart und fest durch die Haut anfühlt.
5. **Länge der Kruppe,** gemessen in horizontaler Richtung von einer durch den vordersten Punkt (d. h. den vorderen-inneren Winkel) des Hüfthöckers gelegten Senkrechten bis zu der durch den Sitzbeinhöcker bedingten hintersten Stelle des Beckens.

Planche 20.

Mesures des différentes parties du corps des chevaux de race typique.

Avant de donner le tableau synoptique des nombres obtenus en mesurant les différentes parties du corps des chevaux de race typique, nous voulons dire brièvement sous forme d'introduction comment il faut juger et apprécier les différentes mesures. L'esquisse jointe à la figure 88, pl. 20 sert à l'éclaircissement de la description dans laquelle sont données les lignes directrices d'après lesquelles les mesures furent prises, toute fois ce n'était pas possible pour le diamètre transversal ou en largeur; aussi les endroits où ceux-ci furent mesurés sont ils indiqués par une *. Il faut noter particulièrement que toutes les mesures s'entendent prises en droite ligne, que les chiffres donnés l'expriment en cm et que toutes les mesures (à l'exception de 6 à 16) furent prises quand l'animal était dans une position normale, par conséquent que les dimensions des membres pendant la mesuration n'ont été établies ni en avant ni en arrière, que l'encolure était en ligne droite modérement tendue etc.

1. *Hauteur du garrot,* mesurée du sol jusqu'à la plus haute partie du garrot.
2. *Hauteur de la croupe,* mesurée du col jusqu'au plus haut point de la croupe.
3. *Longueur du tronc,* du point le plus en avant de l'articulation de l'épaule, jusqu'à la partie la plus arrière du bassin formée par l'os sédentaire.
4. *Longueur (largeur) de la région de l'os du paleron,* mesurée horizontalement du point le plus avant de l'articulation de l'épaule jusqu'à une ligne perpendiculaire formée par l'angle dorsal de l'omoplate. En prenant cette mesure il faut d'abord chercher le susdit angle dorsal de l'omoplate; il ne faut pas se laisser tromper par l'angle dorsal du cartilage de l'épaule, du côté du bassin, un plus proéminent et plus facilement sensible, qui semble toujours céder à la pression etc., tandis que l'angle dorsal de l'omoplate fait une impression de dureté et de fermeté à travers la peau.
5. *Longueur de la croupe,* mesurée horizontalement d'une ligne perpendiculaire formée par le point le plus avant (c. à. d. l'angle intérieur d'avant) de la tubérosité de la hanche jusqu'à l'endroit le plus arrière du bassin formé par l'os sédentaire.

Plate 20.

Measures of different parts of typical thoroughbreds.

Before giving the tabular statement of numbers resulting from measures taken of the different parts of the body of thorough-breds we wish in short to state as an introduction which parts have been measured, how they are to be valued etc. The sketch annexed to fig. 88, plate 20 serves as an explanation of the description in which the lines of direction according to which the measurement has been taken, have been noted; but for the transversal diameter, that is diameter of breadth, the same was not possible. Therefore the parts where these have been measured are marked by a *. It must be specially mentioned that all the measures refer to direct distance, that the numbers given represent cm, and that all the measurements (with the exception of 6—16) have been taken on animals in a normal position, and that during measuring the limbs where neither brought forward nor backward, that the neck was slightly stretched etc.

1. *Height of withers,* measured from the ground up to the highest point of the same.
2. *Height of buttocks,* measured from the ground to the highest point of the same.
3. *Length of the trunk,* from the foremost point of the shoulder-joint to the most posterior part of the pelvis resulting from the tuber ischii.
4. *Length (breadth) of the shoulder-arm vicinity,* measured in a horizontal line from the foremost point of the shoulder-joint to a vertical line crossing the dorsal angle. In taking this measurement the above mentioned dorsal angle of the scapula must first be found; one must not be led astray by the (towards the pelvis) somewhat more prominent and more easily discerned dorsal angle of the shoulder-blade cartilage, which always answers more or less flexibly to pressure, whereas the dorsal angle of the scapula feels hard and compact through the skin.
5. *Length of the buttocks,* measured in a horizontal direction from a vertical line drawn through the foremost point (the foremost inner angle) of the tuberosity of hip to the hindmost part of the pelvis occasioned by the tuber ischii.

Tafel 20.

6. **Länge des Rumpfes** von der Brustbeinspitze bis zum unteren Ende der letzten Rippe. Bei der Abnahme dieses Maßes ist zu beachten, daß bei schweren Pferderassen die Brustbeinspitze weiter zurückliegt als der vorderste Punkt des Schultergelenkes; man muß deshalb, wenn man mit dem Stockmaß messen will, den Vorderschenkel der betreffenden Seite von dem Tiere möglichst zurückstellen lassen, damit die Brustbeinspitze hervortritt.

7. **Höhe des Rumpfes** in einer durch die höchste Stelle des Widerristes gelegten Senkrechten.

8. **Höhe des Rumpfes** mitten zwischen einer durch den Rückenwinkel des Schulterblattes und einer durch den vordersten Punkt des Hüfthöckers gelegten Senkrechten.

9. **Höhe des Rumpfes** von der höchsten Stelle der Kruppe bis zur Kniescheibe, und zwar bis zu der im Textbd. S. 209 beschriebenen charakteristischen Furche (s. 20 in Fig. 13 auf Taf. 7 u. S. 25).

10. **Querdurchmesser des Rumpfes,** an der seitlich am weitesten vorstehenden Stelle des Schultergelenkes gemessen.

11. **Querdurchmesser des Rumpfes,** an der Stelle gemessen, an der man die Beule der Schulterblattgräte fühlt. Es sei bemerkt, daß die letztere bei schwammigen und gut genährten Tieren mitunter nur schwer fühlbar, und daß die Entwickelung der Grätenbeule bei den einzelnen Tieren bedeutenden Schwankungen unterworfen ist.

12. **Querdurchmesser des Rumpfes,** gemessen in einer vom Rückenwinkel des Schulterblattes (s. unter 4) gefällten Senkrechten.

13. **Querdurchmesser des Rumpfes,** mitten zwischen Rückenwinkel des Schulterblattes (s. unter 4) und vorderem-innerem Winkel des Hüfthöckers an der stärkst vorstehenden Stelle des Thorax gemessen.

14. **Entfernung der beiden Hüfthöcker** (und zwar der vorderen-inneren Winkel derselben) voneinander.

15. **Länge des Halses** bei mäßig gestrecktem und gerade gehaltenem Halse, ungefähr in der

Planche 20.

6. *Largueur du tronc* de la pointe du sternum jusqu'à l'extrémité inférieure de la dernière côte. Il faut noter en prenant cette mesure que dans les races de chevaux lourds la pointe du sternum est plus en arrière que le point le plus avant de l'articulation de l'épaule. Aussi doit-on, quand on mesure avec le mêtre, faire retirer autant que possible par l'animal la jambe de devant du côté en question, afin que la pointe du sternum s'avance.

7. *Hauteur du tronc* prise sur une perpendiculaire passant par le plus haut point du garrot.

8. *Hauteur du tronc* prise au milieu entre une perpendiculaire passant par l'angle dorsal de l'omoplate et une autre passant par le point le plus avant de l'os de la hanche.

9. *Hauteur du tronc* du plus haut point de la croupe jusqu'à la rotule, c. à. d. jusqu'au sillon caractéristique décrit texte, page 209 et 20, fig. 13, pl. 7, p. 25.

10. *Diamètre transversal du tronc,* mesuré de l'endroit le plus avant de l'articulation scapulaire située du côté.

11. *Diamètre transversal du tronc,* mesuré à l'endroit où l'on sent la bosse de l'épine de l'omoplate. Il faut noter que celle-ci est parfois très peu sensible chez les animaux spongieux et bien nourris et que le développement de la bosse de l'épine est soumis chez les différents animaux à de grands changements.

12. *Diamètre transversal du tronc,* mesuré sur une perpendiculaire tombant de l'angle dorsal de l'omoplate (voir 4).

13. *Diamètre transversal du tronc,* pris au milieu entre l'angle dorsal de l'omoplate (voir 4) et l'angle avant intérieur de la tubérosité de la hanche dans la partie très avant du thorax.

14. *Distance des deux tubérosités de la hanche* (c. à. d. angle avant-intérieur de celles-ci).

15. *Longueur de l'encolure* prise quand l'encolure est modérément tendue et droite à peu près

Plate 20.

6. *Length of the trunk* from the point of sternum to the lower end of the last rib. When taking this measurement it must be noted that with horses of especially strong build the point of the sternum lies more to the back than the foremost point of the shoulder-joint, therefore it is necessary, when measuring with the measure stick, to have that foreleg of the respective part of the animal as much as possible placed backwards so as to render the point of the sternum more prominent.

7. *Height of the trunk* given in a vertical line through the topmost part of the withers.

8. *Height of the trunk* between a vertical line drawn through the back-angle of the shoulder blade, and the foremost point of the tuberosity of hip.

9. *Height of the trunk* from the highest part of the buttocks to the stifle-bone, and that till to the characteristical furrow described texte on page 209 and on page 25 (20 in fig. 13 on plate 7).

10. *Transverse diameter of the trunk* measured at the laterally most prominent part of the shoulder-joint.

11. *Transverse diameter of the trunk,* measured from the spot where the boil of the spine of scapula is to be felt. It is to be observed that the latter is difficult to discern by animals proud in flesh and well fed, and that the development of the spinal boil is subject to considerable deviations in certain kinds of horses.

12. *Transverse diameter of the trunk,* measured in a vertical line from the back-angle of the shoulder-blade (see under 4).

13. *Transverse diameter of the trunk,* measured in the middle between back-angle of the shoulder-blade (see under 4), and the foremost inner-angle of the tuberosity of hip at the most prominent part of the thorax.

14. *Distance between the two tuberosities of hips,* and that of the anterior-inner angles of the same.

15. *Length of the neck* when moderately stretched and held straight, approximately in the di-

Tafel 20.

Richtung der Halswirbelsäule, vom vorderen Rande der Schulter bis zur Atlaskante gemessen.

16. **Höhe (Breite) des Halsansatzes,** von der Brustbeinspitze (s. unter 6) bis zur höchsten Stelle des Widerristes gemessen.
17. **Höhe (Breite) des Halses,** genau in der Mitte des unter 15 beschriebenen Maßes senkrecht zur Länge der Halswirbelsäule gemessen. — Dieses Maß ist nicht ganz zuverlässig.
18. **Querdurchmesser des Halses** in der unter 17 beschriebenen Linie an der stärkst vortretenden Stelle des Halses gemessen.
19. **Entfernung der beiden Atlaskanten** voneinander.
20. **Länge des Kopfes** vom Genickkamme bis zum vordersten Punkte der Oberlippe.
21. **Entfernung zwischen äußerem Augenwinkel und vorderstem Punkte der Oberlippe.**
22. **Entfernung zwischen vorderem Ende der Jochleiste und vorderstem Punkte der Oberlippe.**
23. **Höhe des Kopfes,** von der Mitte der Stirne bis zum unteren (freien) Rande des Kiefers und zwar bis zur vorspringendsten Stelle desselben (ungefähr in einer durch den innern Augenwinkel gelegten Querebene) gemessen.
24. **Breite** oder **Querdurchmesser des Kopfes** zwischen den vorderen Enden der beiderseitigen Gesichts- oder Jochleisten.
25. **Breite des Kopfes** zwischen den am stärksten vorspringenden Stellen der beiderseitigen Jochbogen.
26. **Senkrechte Entfernung des unteren Brustrandes vom Erdboden,** ungefähr handbreit hinter dem Ellbogenhöcker gemessen.
27. **Entfernung des Ellbogenhöckers vom Erdboden,** in senkrechter Linie gemessen; der Ellbogenhöcker ist zwar nicht sichtbar, aber deutlich fühlbar.
28. **Längenmaß vom Ellbogengelenk bis zu dem unteren Ende** (Knöpfchen) **des Griffelbeines.** Dieses Maß ist nicht ganz zuverlässig, weil

Planche 20.

dans la direction de la colonne vertebrale du bord antérieur de l'épaule jusqu'à l'arête de l'atlas.

16. *Hauteur (largeur) de l'insertion du cou,* prise de l'extrémité du sternum (voir 6) jusqu'au point le plus haut du garot.
17. *Hauteur (largeur) de l'encolure* prise exactement au milieu de la mesure décrite (voir 15) perpendiculairement à la longueur de la colonne vertébrale. Cette mesure n'est pas tout à fait sûre.
18. *Diamètre transversal de l'encolure pris sur la ligne décrite* (voir 17) à l'endroit très proéminent de l'encolure.
19. *Distances des deux arêtes de l'atlas* l'une de l'autre.
20. *Longueur de la tête* de la crinière de la nuque jusqu'au point le plus avant de la lèvre supérieure.
21. *Distance entre le canthus et le point le plus avant de la lèvre supérieure.*
22. *Distance entre l'extrémité antérieure de l'os zygomatique et le point le plus avant de la lèvre supérieure.*
23. *Hauteur de la tête* prise au milieu du front jusqu'au bord inférieur de la machoire c. à. d. jusqu'à la partie proéminente de celle-ci (à peu près dans un plan transversal passant par l'angle intérieur des yeux).
24. *Largeur ou diamètre transversal de la tête,* entre les extrémités avant de l'os visuel et de l'os zygomatique des deux côtés.
25. *Largeur de la tête* entre les endroits les plus fortement saillants de l'arc zygomatique.
26. *Distance perpendiculaire de la paroi inférieure du poitrail au sol,* prise à peu près à une largeur de main derrière l'olécrâne.
27. *Distance de l'olécrâne au sol,* prise perpendiculairement, l'olécrâne n'est pas visible, il est vrai, mais très sensible.
28. *Distance de l'articulation du conde à l'extrémité inférieure* (bouton) *de l'os styloïde.* Cette mesure n'est pas tout à fait sûre parce que: 1. l'arti-

Plate 20.

rection of the cervical vertical column, measured from the foremost ridge of the shoulder to the edge of the atlas.

16. *Hight (breadth) of the insertion of neck,* from the point of the sternum (see under 6) to the highest part of the withers.
17. *Highest (breadth) of the neck,* measured vertically exactly in the middle of the measure under 15 towards the length of the cervical vertebral column. This measurement is not quite to be depended upon.
18. *Transverse diameter of the neck,* in the line described under 17, measured at the most prominent part of the neck.
19. *Distance of the two of the atlas-ridges* from one another.
20. *Length of the head* from the upper part of the neck to the foremost ridge of the upper lip.
21. *Distance between the outer canthus and foremost ridge* of the upper lip.
22. *Distance between the foremost end of the zygomatic bone and the foremost ridge of the upper lip.*
23. *Height of the head,* measured from the middle of the forehead to the lower ridge of the jaw and that to the most prominent part of it (approximately in a transversal plane drawn through the inner canthus).
24. *Breadth or transversal diameter of the head,* between the foremost ends of the zygomatic bones on both sides.
25. *Breadth of the head* between the most prominent parts of the zygomatic arches on both sides.
26. *Vertical distance of the nether chest-margin from the* ground, measured at about a hands breadth behind the olecranon.
27. *Distance of the olecranon from the ground,* measured in a vertical line; the olecranon is, it is true, not visible, but can be distinctly felt.
28. *Measurement of length from the elbow-joint to the nether end (condyle) of the styloid-bone.* This measurement is not quite reliable because:

Tafel 20.

1. das Ellbogengelenk sich nicht immer ohne weiteres feststellen läßt und weil 2. das Griffelbein nicht immer (relativ gedacht) gleichlang ist und das Knöpfchen desselben manchmal gänzlich fehlt, so daß das untere Griffelbeinende nur schwer durch die äußere Haut sich feststellen läßt.

29. **Längenmaß vom Ellbogenhöcker** bis zum vorstehendsten Punkte des Erbsenbeines.

30. **Entfernung des vorstehendsten Punktes des Erbsenbeines von der Mitte des Fesselgelenkes** (gemessen in der in Fig. 88 eingezeichneten Richtung).

31. **Länge der Fessel** von der Mitte des Fesselgelenkes bis zum freien, durchfühlbaren Rande des Hufknorpels.

32. **Länge des Zehenteiles** (vorderen Teiles) **der Hufwand.**

33. **Tiefendurchmesser* des Unterarmes,** gemessen dicht unter dem Ellbogengelenk an der stärksten Stelle des Unterarmes.

34. **Tiefendurchmesser der Vorderfußwurzel** (Carpus) an ihrer stärksten Stelle, d. h. im Bereich des Erbsenbeines.

35. **Tiefendurchmesser der Mitte des Vordermittelfußes.**

36. **Tiefendurchmesser des Fesselgelenkes.** Dieses Maß läßt sich bei schwammigen, unedlen Pferden infolge des stark entwickelten Kötenzopfes nicht mit Sicherheit feststellen.

37. **Tiefendurchmesser der Mitte der Fessel.**

38. **Querdurchmesser, Breite, des Unterarms,** direkt unterhalb der Stelle gemessen, wo die Brustmuskeln an den Schenkel treten.

39. **Breiten- oder Querdurchmesser des Unterarmes dicht über dem Carpus** (an der dünnsten Stelle des Unterarmes).

40. **Größte Breite des Carpus,** gemessen an beiden Bandhöckern der Speiche.

41. **Breite, Querdurchmesser, der Mitte des Vordermittelfußes.**

* Wir verstehen unter Tiefendurchmesser einzelner Teile der freien Gliedmasse stets das Maß von vorn nach hinten.

Planche 20.

culation n'est pas toujours aussi facile à évaluer 2. l'os styloïde n'est pas toujours également long (relativement) et que son bouton manque souvent complètement, de sorte que l'extrémité inférieure de l'os styloïde n'est trouvée que difficilement à travers la peau extérieure.

29. *Distance de l'olécrâne* au point antérieur de l'os pisiforme.

30. *Distance de l'os antérieur de l'os pisiforme au milieu de l'articulation du paturon* (prise dans la direction indiquée fig. 88).

31. *Longueur du paturon* du milieu de l'articulation du paturon à la paroi libre et sensible du cartilage du sabot.

32. *Longueur de la partie de l'orteil* (partie antérieure) *de la muraille du sabot.*

33. *Diamètre de profondeur* de l'avant bras* pris tout au-dessous de l'articulation du coude dans la partie la plus forte de l'avant bras.

34. *Diamètre de profondeur du carpe* à son endroit le plus fort c. à. d. dans la région de l'os pisiforme.

35. *Diamètre de profondeur du milieu du métatarse.*

36. *Diamètre de profondeur de l'articulation du paturon.* Cette mesure ne peut être établie avec précision avec les chevaux communs et spongiaux par suite du dévoloppement considérable de la chevelure du boulet.

37. *Diamètre de profondeur du milieu du paturon.*

38. *Diamètre transversal ou largeur de l'avant-bras,* pris tout au dessous de l'endroit où les muscles thoraciques entrent dans la cuisse.

39. *Diamètre de la largeur* ou *diamètre transversal* de l'avant-bras, tout près au dessus du carpe (à l'endroit le plus mince de l'avant-bras).

40. *La plus grande largeur du carpe* prise sur les deux procondules du ligament du radius.

41. *Largeur où diamètre transversal du milieu du métacarpe.*

* Nous entendons toujours par diamètre de profondeur des différentes parties des membres libres la dimension de l'avant à l'arrière.

Plate 20.

1. the elbow-joint cannot always be found found without difficulty, and because — 2. the styloid-bone (relatively considered) is not always of the same length for what reason the condyle is sometimes totally missing, so that the lower styloid-bone can only be insured with difficulty through the upper skin.

29. *Measurement of the length from the olecranon* to the most prominent point of the pisiform bone.

30. *Distance of the most prominent point of the pisiform bone from the middle of the pastern joint* (measured in the Fig. 88 given direction).

31. *Length of the fetlock* from the middle of the fetlock-joint to the free ridge of the hoof-cartilage felt through the upper skin.

32. *Length of the toe-joints* (foremost part) of the hoofwall.

33. *Diameter of the depth* of the fore-arm,* measured direct under the elbow-joint at the thickest part of the fore-arm.

34. *Diameter of the depth of the carpus* at the thickest part of the latter; i. e. in the vicinity of the pisiform bone.

35. *Diameter of depth of the meta-tarsus.*

36. *Diameter of the pastern joint.* This measure is not to be positively ascertained by horses proud in flesh, or horses of low breed in consequence of the strongly developed hair on the fetlock.

37. *Diameter of depth in the middle of the fetlock.*

38. *Transverse diameter or breadth of the forearm* measured direct under that part where the poitrel muscles join the thigh.

39. *Diameter of breadth or transverse diameter* of the forearm just above the carpus (at the thinnest part of the forearm).

40. *Greatest breadth of the carpus,* measured at both the lumps of ligament of the spoke-bone.

41. *Breadth or transverse diameter of the middle of the meta-carpen.*

* By diameter of depth of the different parts of the free limbs we understand as a rule the measurement from the frontpart towards the hindpart.

Tafel 20.

42. **Breite des Fesselgelenkes.**

43. **Breite der Mitte der Fessel.**

44. **Größte Breite des Hufes am Kronenrande** (oberen Rande) **der Hufkapsel.**

45. **Größte Breite des Hufes am Tragerande** (unteren Rande) **der Hufkapsel.**

46. **Senkrechte Entfernung der Kniescheibe** (bezw. der Furche, in welcher die Kniescheibe liegt) **vom Erdboden.**

47. **Entfernung der Kniescheibe von dem** deutlich vorspringenden **inneren Knöchel des Schienbeines.**

48. **Senkrechte Entfernung des Fersenbeinhöckers vom Erdboden.**

49. **Länge des Fessels,** von der Mitte des Fesselgelenkes bis zum freien, durch die Haut fühlbaren Rande des Hufknorpels gemessen.

50. **Länge des Zehen-** (vorderen) **Teiles der Hufkapsel.**

51. **Tiefendurchmesser des Unterschenkels*** unterhalb des Wadenbeinköpfchens (an der stärksten Stelle des Unterschenkels).

52. **Tiefendurchmesser des Unterschenkels** dicht oberhalb der Fußwurzel (an der schwächsten Stelle des Unterschenkels).

53. **Größter Tiefendurchmesser der Hinterfußwurzel** (Tarsus).

54. **Tiefendurchmesser der Mitte des Hintermittelfußes.**

55. **Tiefendurchmesser des Fesselgelenkes.** Beurteilung wie unter 36.

56. **Tiefendurchmesser der Mitte des Fessels.**

57. **Querdurchmesser** oder **Breite der am stärksten vortretenden Partie beider Oberschenkel.**

58. **Breite, Querdurchmesser, des Unterschenkels** unterhalb des Wadenbeinköpfchens (an der stärksten Stelle des Unterschenkels).

* S. Anmerkung auf S. 74.

Planche 20.

42. *Largeur de l'articulation du paturon.*

43. *Largeur du milieu du paturon.*

44. *La plus grande largeur du bord de la couronne* (bord supérieur) *de la capsule du sabot.*

45. *La plus grande largeur de la surface d'usure naturelle* (bord inférieur) de la capsule du sabot.

46. *Distance perpendiculaire de la rotule* (ou du sillon dans lequel se trouve la rotule) *du sol.*

47. *Distance de la rotule à la malléole intérieure du canon* visiblement proéminente.

48. *Distance perpendiculaire du sommet du calcaneum au sol.*

49. *Longueur du paturon,* prise du milieu de l'articulation du paturon jusqu'au bord libre, sensible à travers la peau du cartilage du sabot.

50. *Longueur de la partie des orteils* (antérieure) *de la capsule du sabot.*

51. *Diamètre de profondeur de la jambe** sous la capitule du peroné (à l'endroit le plus fort de la jambe).

52. *Diamètre de profondeur de la jambe* immédiatement au dessus de la racine du pied (à l'endroit le plus faible de la jambe).

53. *Le plus grand diamètre de profondeur de la racine du pied arrière* (tarse).

54. *Diamètre de profondeur du métatarse.*

55. *Diamètre de profondeur de l'articulation du paturon* (voir 36).

56. *Diamètre de profondeur du milieu du paturon.*

57. *Diamètre transversal* ou *largeur à la partie la plus proéminente des deux parties supérieures de la cuisse.*

58. *Diamètre de largeur ou diamètre transversal de la jambe* par dessous de la capitule du péroné (à l'endroit le plus fort de la jambe).

* Voir remarque précédente.

Plate 20.

42. *Breadth of the fetlock-joint.*

43. *Breadth of the middle of the fetlock.*

44. *Greatest breadth of the coronet-ridge* (upper ridge) *of the hoof.*

45. *Greatest breadth of the wall bearing surface* (under ridge) *of the wall of hoof.*

46. *Vertical distance of the knee-pan* (that is the furrow in which the knee-pan lies) from the ground.

47. *Distance of the knee-cap* from the distinctly prominent *inner condyle of the shin-bone.*

48. *Vertical distance of the point of the hock* (tuber calcanei) *from the ground.*

49. *Length of the fetlock,* measured from the fetlock-joint to the free ridge of the hoof-cartilage, distinctly felt through the skin.

50. *Length of the toe-part* (foremost part) of the wall of hoof.

51. *Diameter of the depth of the leg** beneath the peroneal capitulum (at the thickest part of the leg).

52. *Diameter of the depth of the leg* directly above the tarsus (at the weakest part of the leg).

53. *Greatest depth diameter of the tarsus.*

54. *Diameter of the depth of the middle of the cannon.*

55. *Diameter of the depth of the fetlock-joint* (taken as under 36).

56. *Diameter of the depth of the middle of the fetlock.*

57. *Transverse diameter of the most prominent parts of both the upper thighs.*

58. *Breadth or transverse diameter of the lower leg* underneath the peroneal capitulum (at the thickest part of the lower leg).

* See note mentioned before.

Tafel 20.	Planche 20.	Plate 20.
59. **Breite, Querdurchmesser, des Unterschenkels** direkt oberhalb der Hinterfußwurzel (Tarsus), an der dünnsten Stelle des Unterschenkels.	59. *Diamètre de largeur ou diamètre transversal de la jambe* immédiatement au-dessus de la racine du pied arrière (tarse) à la partie la plus mince de la jambe.	59. *Breadth or transverse diameter of the lower leg* directly above the tarsus of the hind-foot at the thinnest part of the lower leg.
60. **Breite der Hinterfußwurzel** (Tarsus), gemessen an beiden Schienbeinknöcheln.	60. *Largeur de la racine du pied arrière* (tarse) mesurée sur les deux osselets du canon.	60. *Breadth of the tarsus*, measured at both the cannon-bone condyles.
61. **Breite der Mitte des Hintermittelfußes.**	61. *Largeur du milieu du métatarse.*	61. *Middle breadth of the hind meta-tarsus.*
62. **Breite des hinteren Fesselgelenkes.**	62. *Largeur de l'articulation du paturon postérieur.*	62. *Breadth of the hind fetlock-joint.*
63. **Breite der Mitte der hinteren Fessel.**	63. *Largeur du milieu du paturon* postérieur.	63. *Middle breadth of the hind fetlock.*
64. **Größte Breite des Hufes am Kronenrande** (oberen Rande) **des Hinterhufes.**	64. *Largeur du bord de la couronne* (bord supérieur) du pied de derrière.	64. *Breadth of the upper coronet-ridge of the hind-hoof.*
65. **Größte Breite des Hufes am Tragerande** (unteren Rande) **des Hinterhufes.**	65. *Largeur de la surface d'usure naturelle* (bord inférieur) *du pied de derrière.*	65. *Breadth of the bearing edge* (under margin) *of the hind-foot.*

Druck von G. Kreysing in Leipzig.

ACCADEMIA ALGERIANA BIBLIOTECA
880

R. ACCADEMIA ALBERTINA DI BELLE ARTI ★ TORINO

Tabelle der in Fig. 88 auf Tafel 20 angegebenen Körpermaße. Table des mesures du corps indiquées fig. 88, pl. 20. Table of measures of the body, see fig. 88 on plate 20.

Höhenmaße des Pferdes	Längenmaße des Rumpfes	Höhenmaße des Rumpfes	Querdurchmesser des Rumpfes	Hals: Länge	Hals: Höhenmaße	Hals: Querdurchm.	Kopf: Längenmaße	Kopf: Höhenmaße	Kopf: Breiten-, bezw. Querdurchm.	Vorderschenkel: Höhenmaße	Vorderschenkel: Tiefendurchmesser	Vorderschenkel: Quer-, bezw. Breitendurchmesser	Hinterschenkel: Höhenmaße	Hinterschenkel: Tiefendurchmesser	Hinterschenkel: Quer- oder Breitendurchmesser
Mesures de la hauteur du cheval	Mesures de longueur du tronc	Mesures de la hauteur du tronc	Diamètre transversal du tronc	L'encolure: Longueur	L'encolure: Mesures de la hauteur	L'encolure: Diam. transversal	La tête: Mesures de longueur	La tête: Mesures de la hauteur	La tête: Diam. de largeur ou diam. transversal	Cuisse de devant: Mesures de la hauteur	Cuisse de devant: Diamètre de profondeur	Cuisse de devant: Diamètre transversal ou diamètre de largeur	Cuisse de derrière: Mesures de la hauteur	Cuisse de derrière: Diamètre de profondeur	Cuisse de derrière: Diamètre transversal ou diamètre de largeur
Measures of the height of the horse	Measures of length of the trunk	Measures of the height of the trunk	Transverse diameter of the trunk	Neck: Length	Neck: Measures of the height	Neck: Transverse diam.	Head: Measures of length	Head: Measures of the height	Head: Diam. of breadth or transverse diameter	Fore-thigh: Measures of the height	Fore-thigh: Diameter of the depth	Fore-thigh: Transverse diameter or diameter of breadth	Hind-leg: Measures of the height	Hind-leg: Diameter of the depth	Hind-leg: Transverse diameter or diameter of breadth
1	2	3	4	5	6	7	8	9	10	11	12	13	14	15	16	17	18	19	20	21	22	23	24	25	26	27	28	29	30	31	32	33	34	35	36	37	38	39	40	41	42	43	44	45	46	47	48	49	50	51	52	53	54	55	56	57	58	59	60	61	62	63	64	65

| | | |

Tabelle der in Fig. 88 auf Tafel 20 angegebenen Körpermaße. Table des mesures du corps indiquées fig. 88, pl. 20. Table of measures of the body, see fig. 88 on plate 20.

			Höhenmaße des Pferdes / Mesures de la hauteur du cheval / Measures of the height of the horse		Längenmaße des Rumpfes / Mesures de longueur du tronc / Measures of length of the trunk			Höhenmaße des Rumpfes / Mesures de la hauteur du tronc / Measures of the height of the trunk			Querdurchmesser des Rumpfes / Diamètre transversal du tronc / Transverse diameter of the trunk			Hals / L'encolure / Neck				Kopf / La tête / Head				Vorderschenkel / Cuisse de devant / Fore-thigh									Hinterschenkel / Cuisse de derrière / Hind-leg								
														Länge / Longueur / Length	Höhenmaße / Mesures de la hauteur / Measures of the height	Querdurchm. / Diam. transversal / Transverse diam.		Längenmaße / Mesures de longueur / Measures of length	Höhenmaße / Mesures de la hauteur / Measures of the height	Breiten-, bezw. Querdurchm. / Diam. de largeur ou diam. transversal / Diam. of breadth or transverse diameter		Höhenmaße / Mesures de la hauteur / Measures of the height		Tiefendurchmesser / Diamètre de profondeur / Diameter of the depth		Quer-, bezw. Breitendurchmesser / Diamètre transversal ou diamètre de largeur / Transverse diameter or diameter of breadth						Höhenmaße / Mesures de la hauteur / Measures of the height		Tiefendurchmesser / Diamètre de profondeur / Diameter of the depth		Quer- oder Breitendurchmesser / Diamètre transversal ou diamètre de largeur / Transverse diameter or diameter of breadth			
			1	2	3	4	5	6	7	8	9	10	11	12	13	14	15	16	17	18	19	20	21	22	23	24	25	26	27	28	29	30	31	32	33	34	35	36	37	38	39	40	41	42	43	44	45	46	47	48	49	50	51	52	53	54	55	56	57	58	59	60	61	62	63	64	65
Fürst, 4 j. Oldenburger Hengst	**Fürst**, 4 ans, cheval entier d'Oldenbourg	**Fürst**, 4 years, stallion from Oldenburg	167 cm	167 cm	171 cm	44 cm	51½ cm	108 cm	80 cm	71 cm	65 cm	53½ cm	36 cm	69 cm	69 cm	56 cm	63 cm	66 cm	50 cm	23 cm	20 cm	66 cm	44 cm	28 cm	32 cm	18 cm	24 cm	87 cm	100 cm	63 cm	47 cm	31½ cm	10½ cm	11½ cm	21 cm	12 cm	9½ cm	10 cm	7½ cm	12½ cm	8½ cm	12 cm	6 cm	9 cm	6½ cm	12½ cm	15 cm	102 cm	52 cm	68 cm	12 cm	11½ cm	13½ cm	16½ cm	18 cm	10½ cm	11 cm	8 cm	64 cm	13½ cm	9½ cm	11½ cm	5 cm	9½ cm	6½ cm	12½ cm	14¾ cm
Virginia, 9 j. Oldenburger Stute	**Virginia**, 9 ans, jument d'Oldenbourg	**Virginia**, 9 years, mare from Oldenburg	167 cm	165 cm	177 cm	40½ cm	57 cm	107 cm	81 cm	68 cm	61 cm	47 cm	36½ cm	51 cm	66 cm	54 cm	64 cm	66 cm	42 cm	18 cm	18 cm	72 cm	46 cm	30 cm	33½ cm	19½ cm	25 cm	86 cm	98 cm	61 cm	52 cm	30½ cm	11 cm	11 cm	19 cm	12 cm	8½ cm	10 cm	6¾ cm	12 cm	9 cm	11⅞ cm	5¼ cm	8½ cm	6½ cm	12 cm	15 cm	102 cm	52 cm	63 cm	10 cm	9½ cm	18 cm	16 cm	17½ cm	10 cm	11 cm	7½ cm	57½ cm	12 cm	8½ cm	11 cm	5 cm	8½ cm	6½ cm	11½ cm	13 cm
Instmann, 9 j. Trakehner Hengst, Wagenpferd, aber auch Reitpferd	**Instman**, 9 ans, cheval entier de Trakehnen, cheval de trait, mais aussi cheval de selle	**Instman**, 9 years, stallion from Trakehnen, carriage-horse as well as riding-horse	172 cm	167½ cm	174 cm	42 cm	54½ cm	110 cm	79 cm	69½ cm	60 cm	49 cm	33 cm	49 cm	62 cm	48 cm	73 cm	66 cm	37½ cm	20 cm	21 cm	69 cm	43 cm	27 cm	32½ cm	19 cm	24½ cm	93 cm	103 cm	62 cm	58 cm	32 cm	12 cm	12 cm	20 cm	13 cm	8½ cm	9 cm	7 cm	10 cm	7 cm	11½ cm	5 cm	9 cm	5½ cm	11¾ cm	14 cm	106 cm	52 cm	69 cm	12 cm	12 cm	18 cm	16 cm	17½ cm	10 cm	11 cm	7½ cm	58½ cm	13 cm	8½ cm	12 cm	4½ cm	9 cm	7 cm	11½ cm	12½ cm
Pantoffel, 9 j. Trakehner Wallach, Reitpferd	**Pantoffel**, 9 ans, hongre de Trakehnen, cheval de selle	**Pantoffel**, 9 years, gelding from Trakehnen, riding-horse	160 cm	157 cm	161½ cm	37 cm	50½ cm	101½ cm	75 cm	62 cm	57 cm	42 cm	30 cm	41½ cm	56½ cm	46½ cm	62 cm	64 cm	36½ cm	17 cm	17 cm	65½ cm	41 cm	26 cm	30½ cm	18¼ cm	27½ cm	84 cm	94 cm	58 cm	46½ cm	30 cm	10½ cm	9 cm	18¼ cm	11 cm	7⅝ cm	9 cm	6 cm	11 cm	6½ cm	10 cm	4¾ cm	7½ cm	5¼ cm	10¾ cm	12 cm	98 cm	49½ cm	62 cm	12 cm	9 cm	16½ cm	14 cm	14½ cm	8¾ cm	9½ cm	6½ cm	49½ cm	12 cm	7 cm	10 cm	4 cm	7½ cm	5½ cm	10 cm	12 cm
Gustav, 12 j. Trakehner Wallach, Reitpferd	**Gustav**, 12 ans, hongre de Trakehnen, cheval de selle	**Gustav**, 12 years, gelding from Trakehnen, riding-horse	161 cm	159 cm	160 cm	38 cm	50 cm	100 cm	76 cm	66 cm	58 cm	40½ cm	28 cm	43 cm	59½ cm	48 cm	65 cm	64 cm	39½ cm	18½ cm	16½ cm	64 cm	40 cm	25 cm	29½ cm	17½ cm	21 cm	87 cm	96 cm	60 cm	50 cm	28 cm	11 cm	9½ cm	18½ cm	11 cm	7⅞ cm	8½ cm	5⅝ cm	10 cm	6½ cm	10½ cm	4½ cm	7 cm	5 cm	10½ cm	11 cm	96½ cm	50 cm	59½ cm	10½ cm	10 cm	15½ cm	14 cm	15 cm	8½ cm	9 cm	6 cm	55 cm	12 cm	7½ cm	10 cm	4½ cm	7½ cm	5½ cm	11 cm	11½ cm
Mausefalle, 7 j. Trakehner Stute, Reitpferd (sehr lang, aber normal und typisch)	**Mausefalle**, 7 ans, jument de Trakehnen cheval de selle, très longue, mais normale et typique	**Mausefalle**, 7 years, mare from Trakehnen, (very long, but normal and typical)	159 cm	158 cm	168 cm	37 cm	50 cm	109 cm	75 cm	65 cm	56½ cm	41½ cm	30 cm	40 cm	59 cm	49 cm	68 cm	64½ cm	33½ cm	17 cm	17½ cm	65 cm	42 cm	27 cm	31 cm	18¼ cm	22⅝ cm	84 cm	97 cm	58 cm	50 cm	31 cm	11 cm	9½ cm	17½ cm	11 cm	7⅝ cm	9½ cm	6½ cm	9½ cm	7 cm	10 cm	4½ cm	7½ cm	5½ cm	10½ cm	12½ cm	101 cm	50 cm	60 cm	11 cm	10 cm	16 cm	14⅝ cm	16 cm	9 cm	9½ cm	6½ cm	56 cm	11½ cm	7 cm	10½ cm	4½ cm	8 cm	6 cm	10½ cm	12 cm
Achmet, 5 j. Ostpreußischer Hengst, Wagenpferd	**Achmet**, 5 ans, cheval entier de la Prusse Orientale, cheval de trait	**Achmet**, 5 years, stallion from East-Prussia, carriage-horse	168½ cm	167 cm	171 cm	41½ cm	56 cm	107⅞ cm	81½ cm	65 cm	60 cm	45 cm	37½ cm	44 cm	59 cm	51 cm	71 cm	66 cm	40 cm	22 cm	20 cm	69 cm	43 cm	27 cm	32 cm	18½ cm	24 cm	87 cm	100½ cm	63 cm	52 cm	30 cm	11½ cm	10 cm	18½ cm	12 cm	8¼ cm	10 cm	7 cm	11½ cm	7¼ cm	11 cm	5 cm	8½ cm	6 cm	11 cm	14 cm	104 cm	50 cm	66 cm	12 cm	12½ cm	17 cm	16 cm	17 cm	10 cm	11 cm	7 cm	57 cm	12 cm	8 cm	11½ cm	4½ cm	8½ cm	6 cm	10⅝ cm	13 cm
Kurfürst, 12 j. Engl. Wallach, Halbblut, Reitpferd Sr. Majestät des Kaisers	**Kurfürst**, 12 ans, hongre anglais, demi-sang. Cheval de selle de Sa Majesté l'Empereur d'Allemagne	**Kurfürst**, 12 years, English gelding, riding-horse of His Majesty the Emperor of Germany	162 cm	156 cm	172½ cm	38 cm	54½ cm	109 cm	74 cm	65½ cm	61 cm	45½ cm	32 cm	46 cm	62½ cm	50 cm	66 cm	66 cm	40⅜ cm	18⅛ cm	18 cm	66 cm	41 cm	25 cm	30 cm	18 cm	23½ cm	88 cm	101½ cm	60½ cm	50½ cm	32 cm	11½ cm	10 cm	19 cm	12 cm	8¼ cm	9¾ cm	7 cm	11⅜ cm	7 cm	11 cm	5 cm	8 cm	6 cm	11 cm	14 cm	100½ cm	52 cm	63½ cm	11 cm	10⅝ cm	16½ cm	14⅝ cm	16 cm	9½ cm	10 cm	7 cm	58½ cm	12½ cm	8 cm	11½ cm	4½ cm	8½ cm	6¼ cm	12 cm	13⅜ cm
Châtelaine, Engl. Halbblut mit Neigung zum Vollblut	**Châtelaine**, demi-sang anglais avec inclination au pur-sang	**Châtelaine**, English half-blood with inclination to thorough-bred	159 cm	157 cm	161 cm	34 cm	49½ cm	96½ cm	75 cm	65½ cm	56 cm	38 cm	26 cm	36½ cm	53½ cm	47 cm	63 cm	63 cm	32½ cm	15 cm	16 cm	64½ cm	42 cm	26 cm	28 cm	17½ cm	22 cm	84 cm	98 cm	62 cm	52 cm	31½ cm	11½ cm	11½ cm	15 cm	10½ cm	7 cm	7 cm	5½ cm	10 cm	6 cm	10 cm	4 cm	7 cm	5 cm	10½ cm	12½ cm	98 cm	52 cm	61½ cm	13 cm	12 cm	14½ cm	18 cm	14 cm	8 cm	9 cm	8½ cm	51 cm	10 cm	7 cm	9¾ cm	4 cm	7 cm	5 cm	10½ cm	11 cm
Swift-Runner, 10 j. Engl. Vollbluthengst, Renner	**Swift-Runner**, 10 ans, cheval entier anglais, cheval de course	**Swift-Runner**, 10 years, thorough-bred English stallion, race-horse	159 cm	159½ cm	160 cm	36 cm	49 cm	97 cm	69 cm	60½ cm	55½ cm	44 cm	29 cm	40½ cm	53½ cm	45 cm	62 cm	58 cm	35½ cm	18 cm	17 cm	62½ cm	40 cm	25 cm	28 cm	17 cm	22½ cm	90 cm	99 cm	63 cm	49 cm	34 cm	13 cm	10½ cm	17 cm	10⅝ cm	7½ cm	9 cm	6 cm	10 cm	6 cm	10½ cm	4 cm	7 cm	5 cm	9½ cm	10½ cm	103 cm	52 cm	65 cm	12 cm	12 cm	16½ cm	14½ cm	15 cm	9 cm	9½ cm	6½ cm	54½ cm	11 cm	7 cm	10 cm	4 cm	7½ cm	5 cm	9½ cm	10½ cm
Maupel, 9 j. Engl. Vollblutstute, Renner	**Maupel**, 9 ans, jument anglais, cheval de course	**Maupel**, 9 years, English mare, thorough-bred, race-horse	160½ cm	160½ cm	163 cm	34½ cm	51 cm	102 cm	76½ cm	66 cm	55 cm	38¾ cm	26 cm	37 cm	53 cm	45 cm	66 cm	64 cm	32½ cm	15 cm	17 cm	65 cm	43 cm	26 cm	29½ cm	17½ cm	22½ cm	84 cm	99 cm	61 cm	51 cm	32 cm	13 cm	12 cm	16 cm	10½ cm	7½ cm	8½ cm	5¾ cm	9½ cm	6 cm	9½ cm	4 cm	7 cm	4⅜ cm	10 cm	11 cm	103 cm	51½ cm	64 cm	13 cm	12 cm	15½ cm	14 cm	14½ cm	9½ cm	10 cm	7½ cm	52½ cm	10½ cm	7 cm	10 cm	4 cm	7½ cm	5½ cm	10¾ cm	10½ cm
5 j. Russischer Hengst	**Cheval entier russe**, 5 ans	**Russian stallion**, 5 years	160½ cm	160½ cm	158 cm	33½ cm	44 cm	104 cm	77½ cm	59½ cm	53 cm	42½ cm	28 cm	41½ cm	52½ cm	45 cm	63 cm	64 cm	39 cm	18½ cm	16½ cm	61½ cm	41½ cm	27 cm	28½ cm	17 cm	22¼ cm	83 cm	95 cm	61 cm	50 cm	31 cm	10½ cm	11½ cm	16½ cm	10 cm	7½ cm	9 cm	6 cm	9¾ cm	6½ cm	10½ cm	4 cm	8 cm	5 cm	11 cm	14 cm	100 cm	51 cm	61 cm	10½ cm	10 cm	15 cm	13½ cm	14½ cm	8½ cm	9½ cm	6½ cm	52 cm	12 cm	7 cm	10 cm	4 cm	8 cm	6 cm	11 cm	13 cm
Dandy, Shire-Hengst	**Dandy**, cheval entier-Shire	**Dandy**, Shire-stallion	161 cm	153½ cm	175 cm	43½ cm	54½ cm	109½ cm	81 cm	73½ cm	60½ cm	53 cm	41 cm	57 cm	70½ cm	55 cm	60 cm	72 cm	47 cm	22½ cm	20½ cm	70 cm	45 cm	28 cm	33 cm	19 cm	25 cm	80 cm	96 cm	59 cm	47 cm	29 cm	10 cm	13 cm	20½ cm	13 cm	9 cm	10½ cm	8 cm	11 cm	9½ cm	13 cm	6 cm	9 cm	7 cm	13 cm	16 cm	95 cm	48 cm	65 cm	11½ cm	12 cm	19 cm	17 cm	18½ cm	11 cm	13 cm	8½ cm	63 cm	14 cm	10 cm	13 cm	6 cm	10½ cm	8½ cm	13 cm	16½ cm
5 j. Belgische Stute	**Jument belge**, 5 ans	**Belgian mare**, 5 years	162½ cm	162 cm	169 cm	42 cm	47½ cm	105 cm	83½ cm	72 cm	61 cm	54½ cm	36 cm	53 cm	68 cm	55 cm	59 cm	66 cm	47 cm	20 cm	17 cm	73 cm	46 cm	29 cm	34 cm	20¾ cm	26¼ cm	79 cm	100 cm	60 cm	46 cm	32 cm	9½ cm	12½ cm	20 cm	12 cm	8½ cm	10 cm	7½ cm	11 cm	8½ cm	12 cm	6 cm	8½ cm	7 cm	13 cm	16 cm	98 cm	48 cm	63 cm	10 cm	12 cm	17½ cm	16 cm	17 cm	10 cm	10 cm	8 cm	62½ cm	14 cm	9 cm	12 cm	6 cm	8½ cm	7 cm	13½ cm	16 cm
5 j. Belgischer Wallach	**Hongre belge**, 5 ans	**Belgian gelding**, 5 years	159 cm	161 cm	169 cm	42 cm	52 cm	96 cm	79 cm	67 cm	60 cm	49 cm	35½ cm	46½ cm	65 cm	53 cm	59 cm	62½ cm	42½ cm	20 cm	18⅝ cm	72 cm	45 cm	28 cm	33½ cm	20 cm	24½ cm	80 cm	101 cm	60 cm	50 cm	32 cm	9½ cm	13 cm	18 cm	12½ cm	9 cm	9½ cm	7 cm	10½ cm	9 cm	12 cm	5⅛ cm	8¾ cm	6 cm	12 cm	16 cm	99 cm	49 cm	65 cm	10 cm	12 cm	17 cm	16 cm	17 cm	10 cm	10 cm	7 cm	56 cm	12½ cm	9 cm	12½ cm	5½ cm	9½ cm	7 cm	12¾ cm	16½ cm
5 j. Pinzgauer oder **Steiermärker Wallach**	**Hongre du Pinzgau ou de la Styrie**	**Gelding from Styria or the Vintschgau**	162⅞ cm	164 cm	172 cm	40 cm	53 cm	111 cm	80 cm	70 cm	61½ cm	48¾ cm	35⅞ cm	49 cm	65½ cm	49½ cm	60 cm	62 cm	40 cm	21 cm	18 cm	67 cm	42 cm	26 cm	33 cm	19¼ cm	25¼ cm	80½ cm	100 cm	62 cm	49 cm	30 cm	12 cm	9½ cm	18 cm	12¼ cm	8½ cm	10½ cm	8 cm	10 cm	8 cm	11½ cm	5½ cm	9 cm	7 cm	12½ cm	14 cm	102 cm	50 cm	65 cm	10½ cm	12 cm	17 cm	16 cm	17½ cm	10 cm	11 cm	8 cm	56 cm	13 cm	8½ cm	11½ cm	5¼ cm	9 cm	7 cm	11¾ cm	14 cm
General, 14 j. Kladruber Hengst	**General**, 14 ans, cheval entier de Kladruben	**General**, 14 years, stallion from Kladruben	161 cm	162 cm	172 cm	—	44 cm	111½ cm	74½ cm	68 cm	62 cm	53 cm	36 cm	53½ cm	54 cm	51 cm	64 cm	67 cm	49 cm	24½ cm	19 cm	68 cm	46 cm	30 cm	33 cm	19 cm	23 cm	86 cm	96 cm	58 cm	45 cm	33 cm	10 cm	12 cm	19 cm	12 cm	8 cm	9½ cm	6¼ cm	12 cm	8 cm	12 cm	5 cm	8½ cm	5¾ cm	12 cm	12½ cm	102 cm	48½ cm	64 cm	10½ cm	12½ cm	18 cm	—	16½ cm	9½ cm	10 cm	10½ cm	57½ cm	18 cm	9 cm	11 cm	4½ cm	9 cm	6 cm	19 cm	12 cm

Das Pferd, Tafel I.

The Horse, Plate I.

Le Cheval, Planche I.

Fig. 1

Ellenberger, Baum & Dittrich, Anatomie 3. Auflage.

Dieterich'sche Verlagsbuchhandlung, Theodor Weicher, Leipzig.

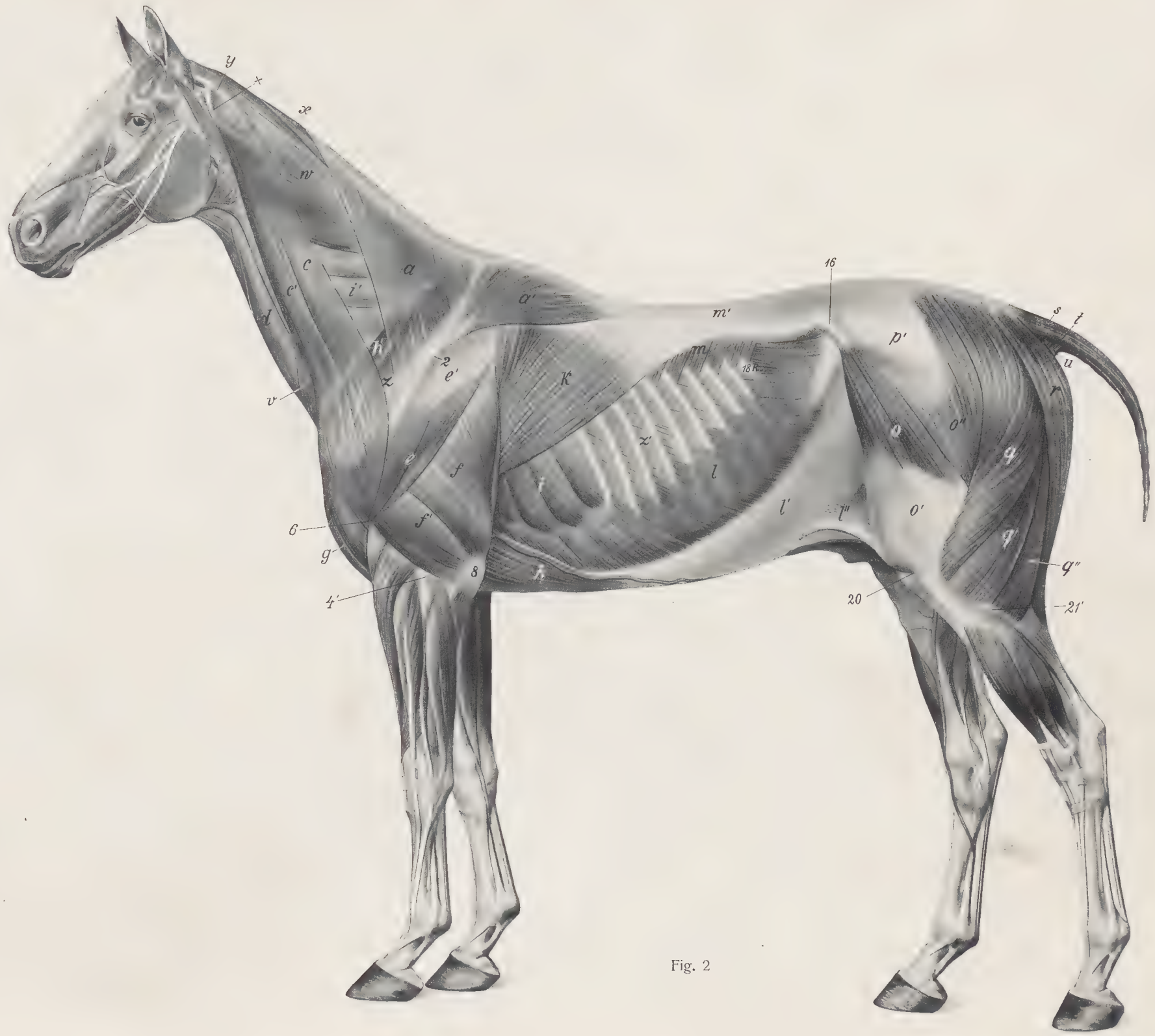

Fig. 2

Dieterich'sche Verlagsbuchhandlung, Theodor Weicher, Leipzig.

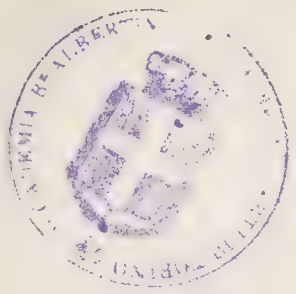

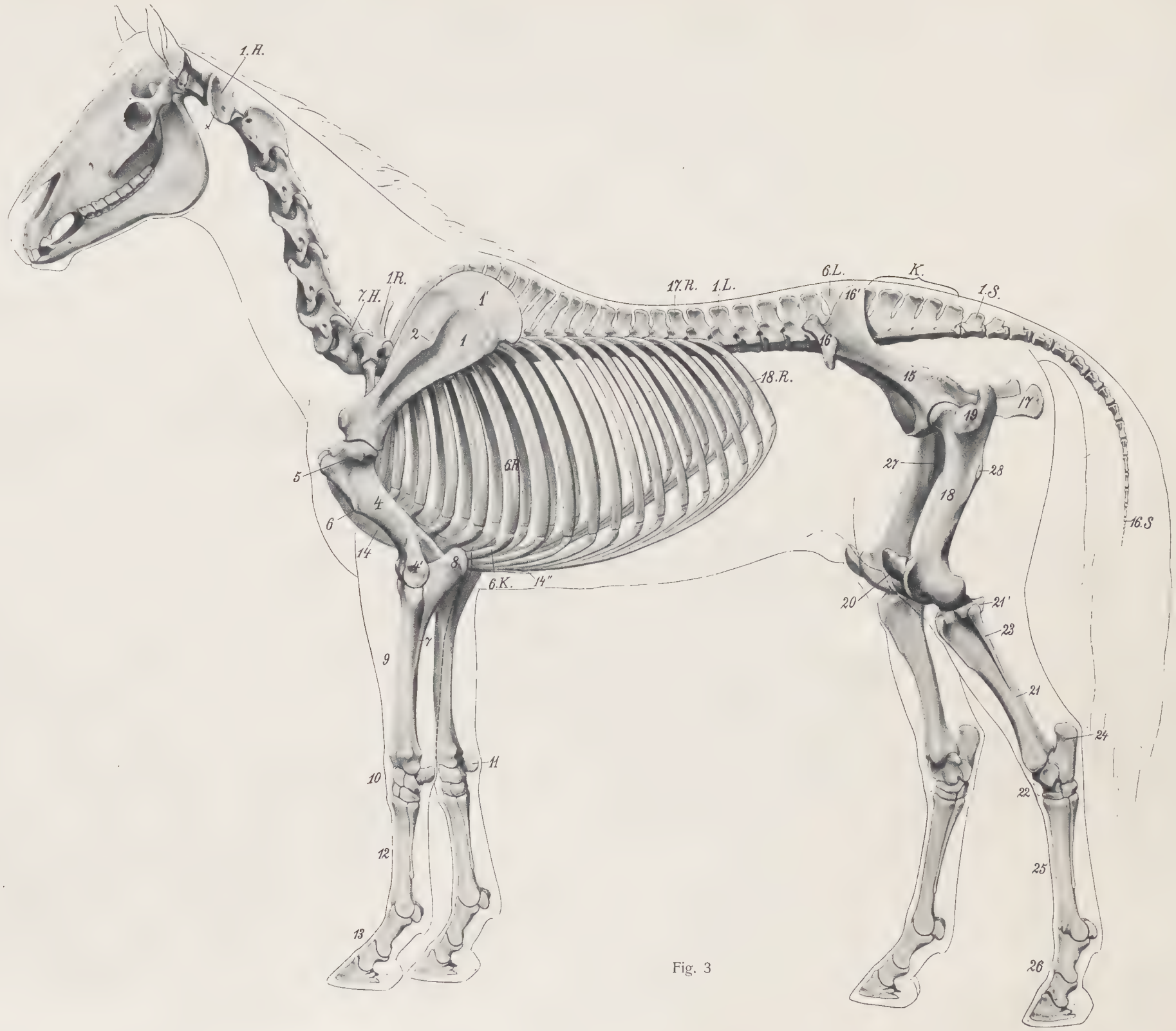

Fig. 3

Ellenberger, Baum & Dittrich, Anatomie. 3. Auflage.

Dieterich'sche Verlagsbuchhandlung, Theodor Weicher, Leipzig.

Das Pferd, Tafel 5.

Fig. 7

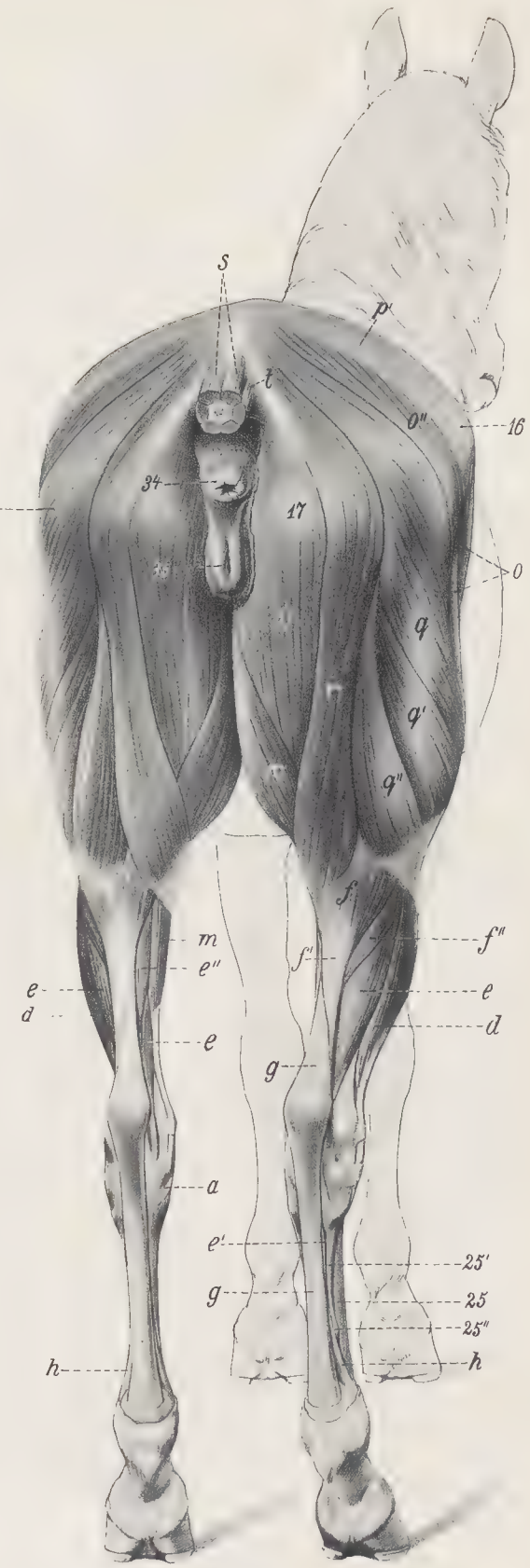

Fig. 8

The Horse, Plate 5.

Le Cheval, Planche 5.

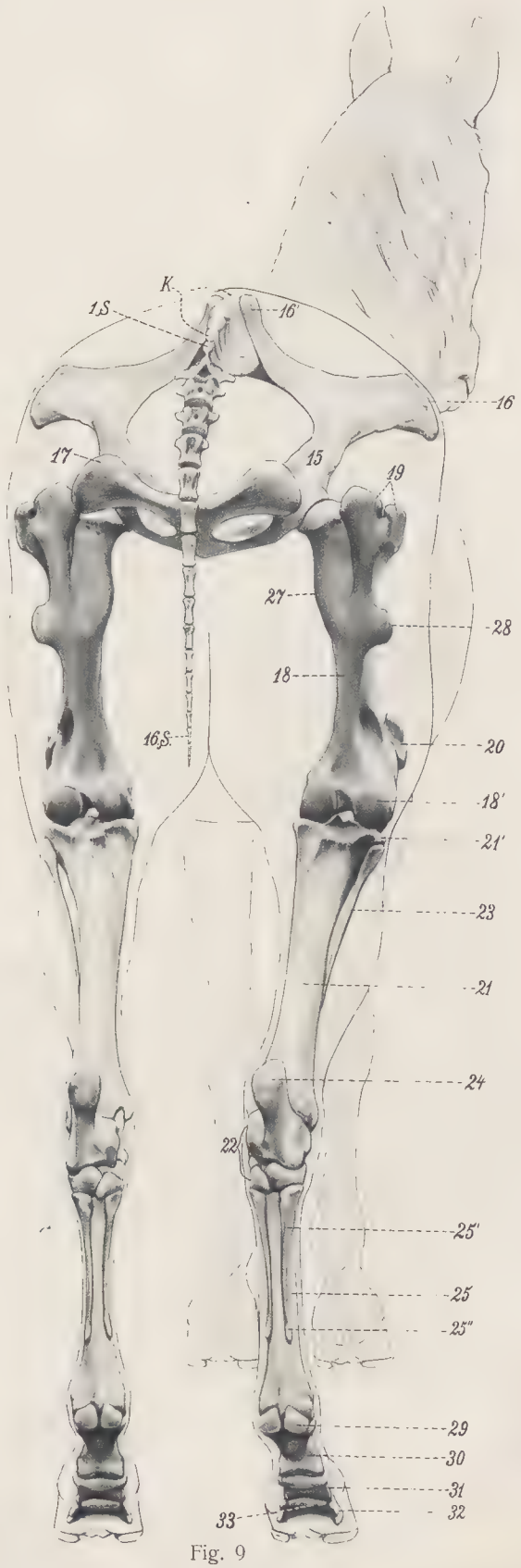

Fig. 9

Ellenberger, Baum & Dittrich, Anatomie. 3. Auflage.

Dieterich'sche Verlagsbuchhandlung, Theodor Weicher, Leipzig.

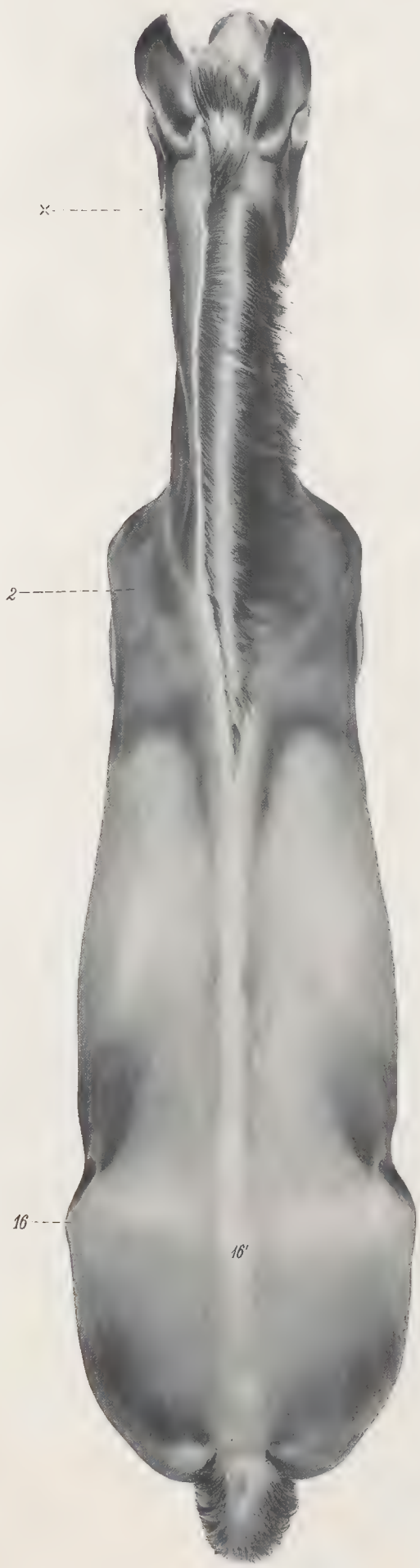

Fig. 10

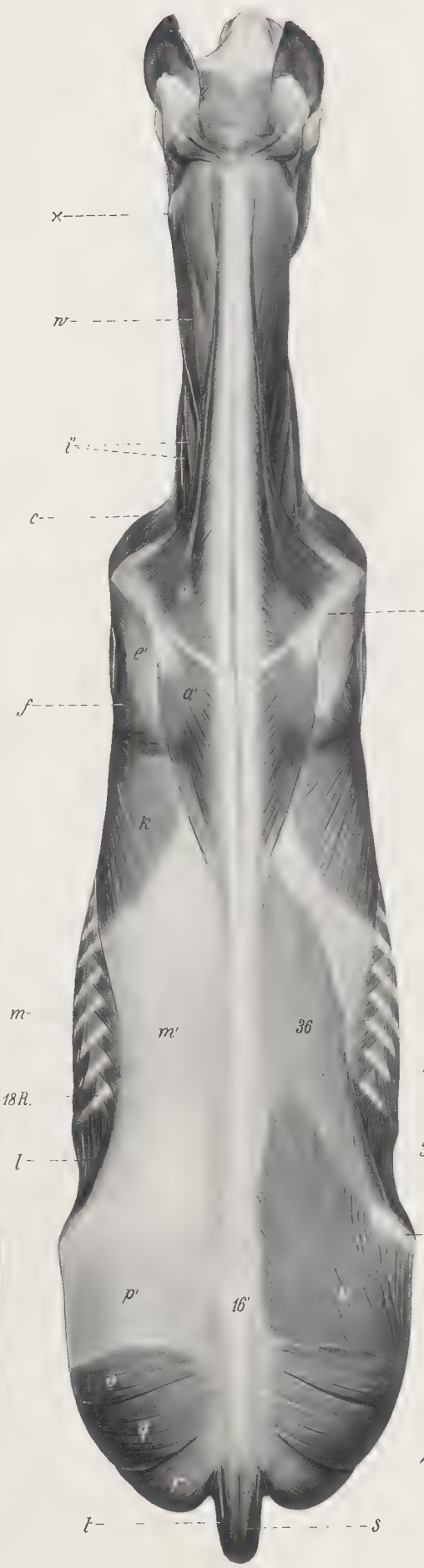

Fig. 11

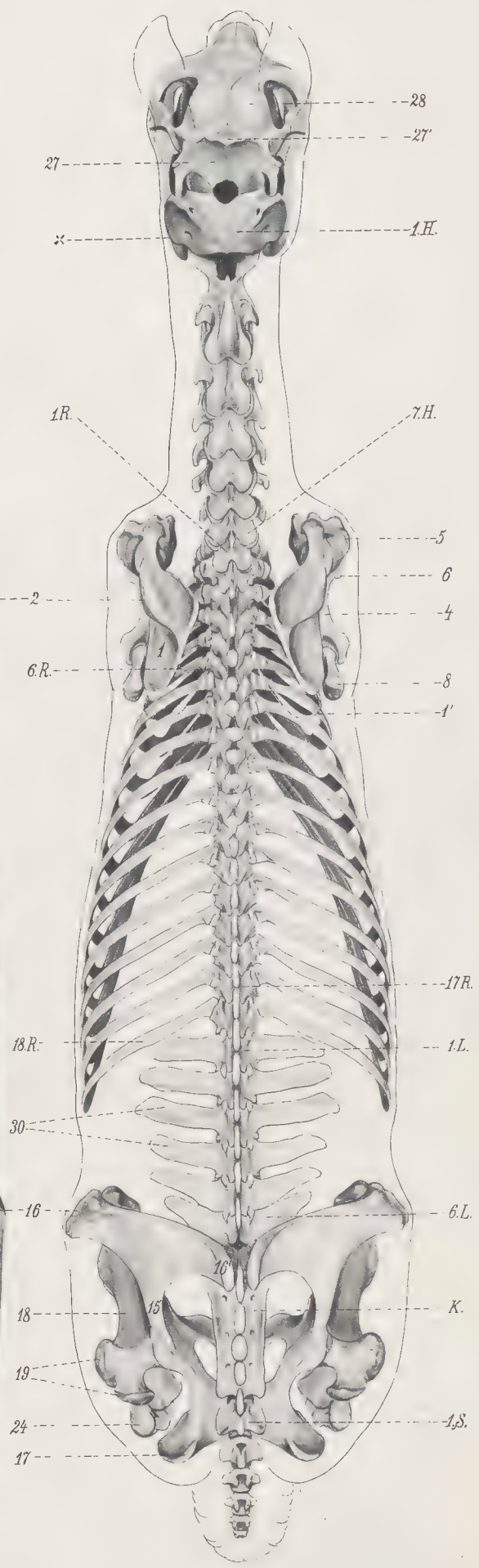

Fig. 12

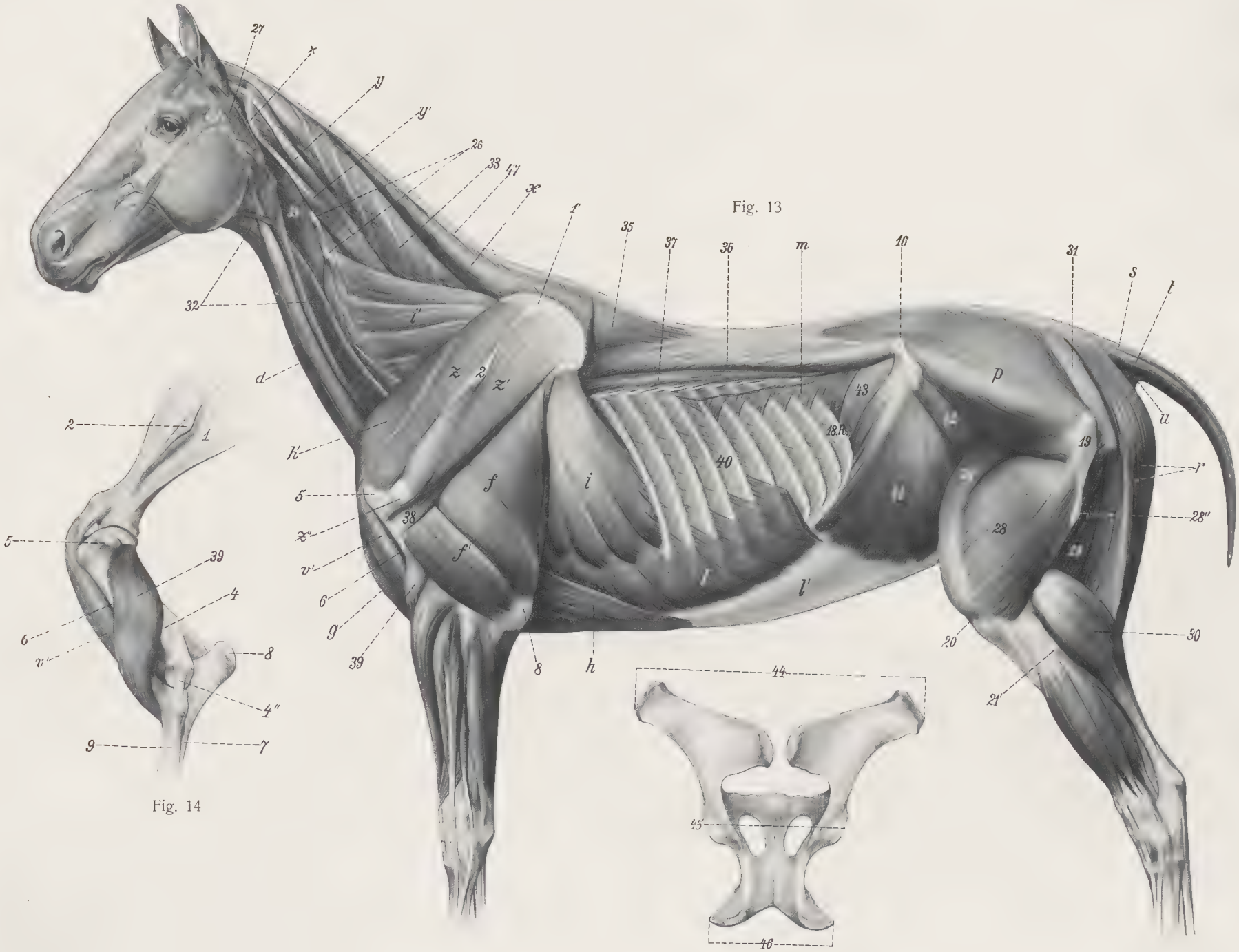

Fig. 13

Fig. 14

Fig. 15

ACCADEMIA R.e ALBERTINA DELLE BELLE ARTI IN TORINO

Fig. 16

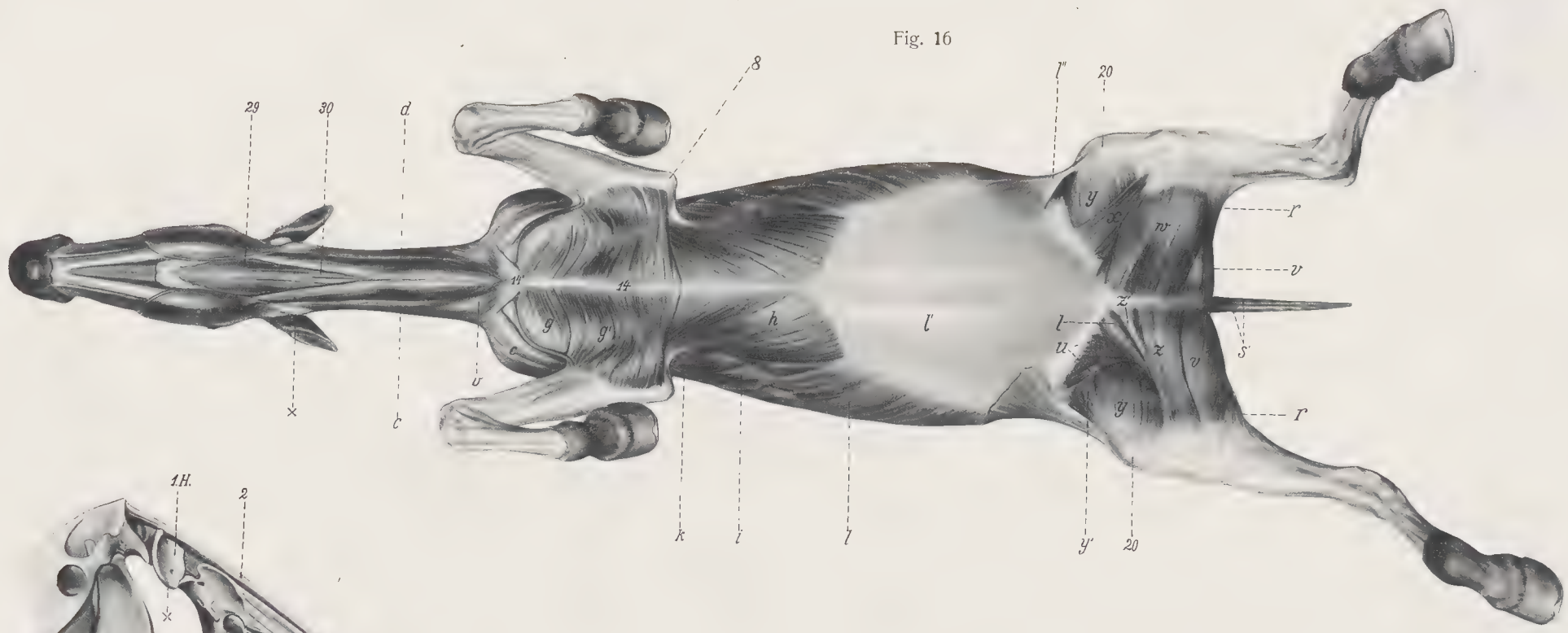

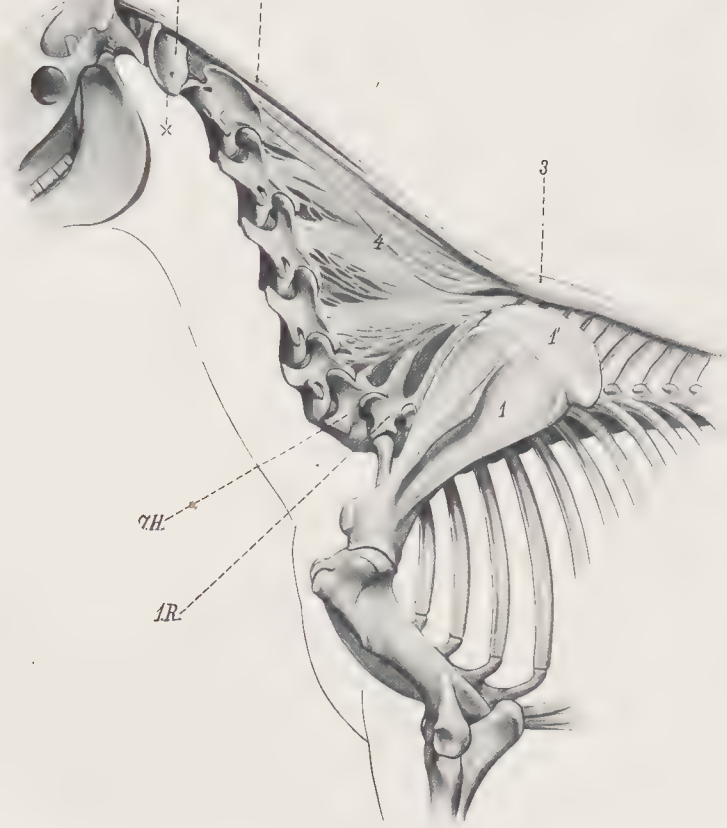

Fig. 17

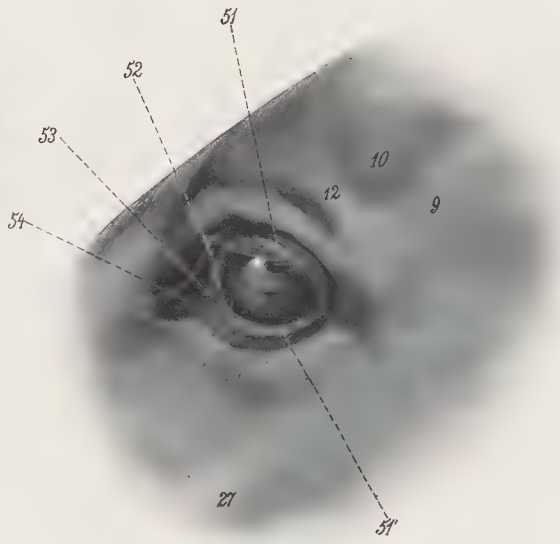

Fig. 18

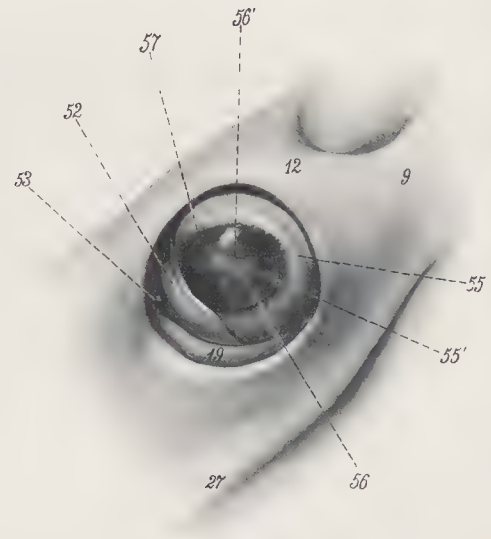

Fig. 19

Ellenberger, Baum & Dittrich, Anatomie. 3. Auflage.

Dieterich'sche Verlagsbuchhandlung, Theodor Weicher, Leipzig.

Fig. 20

Fig. 21

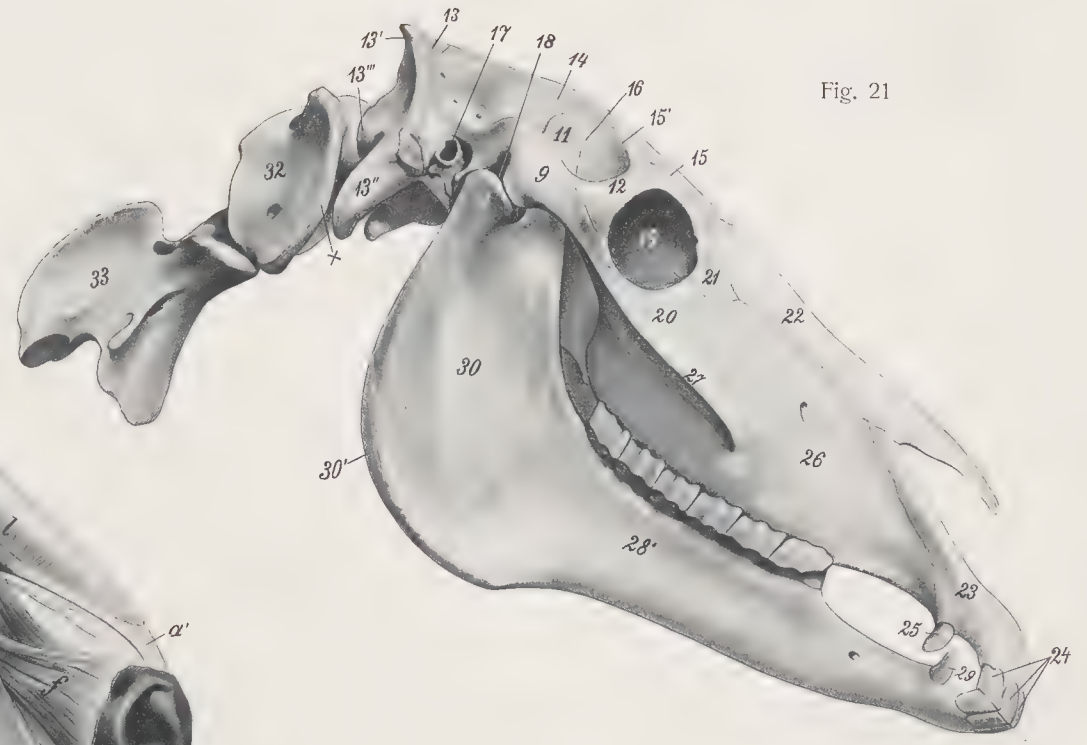

Fig. 22

Fig. 23

Ellenberger, Baum & Dittrich, Anatomie 3. Auflage.

Dieterich'sche Verlagsbuchhandlung, Theodor Weicher, Leipzig.

Fig. 24

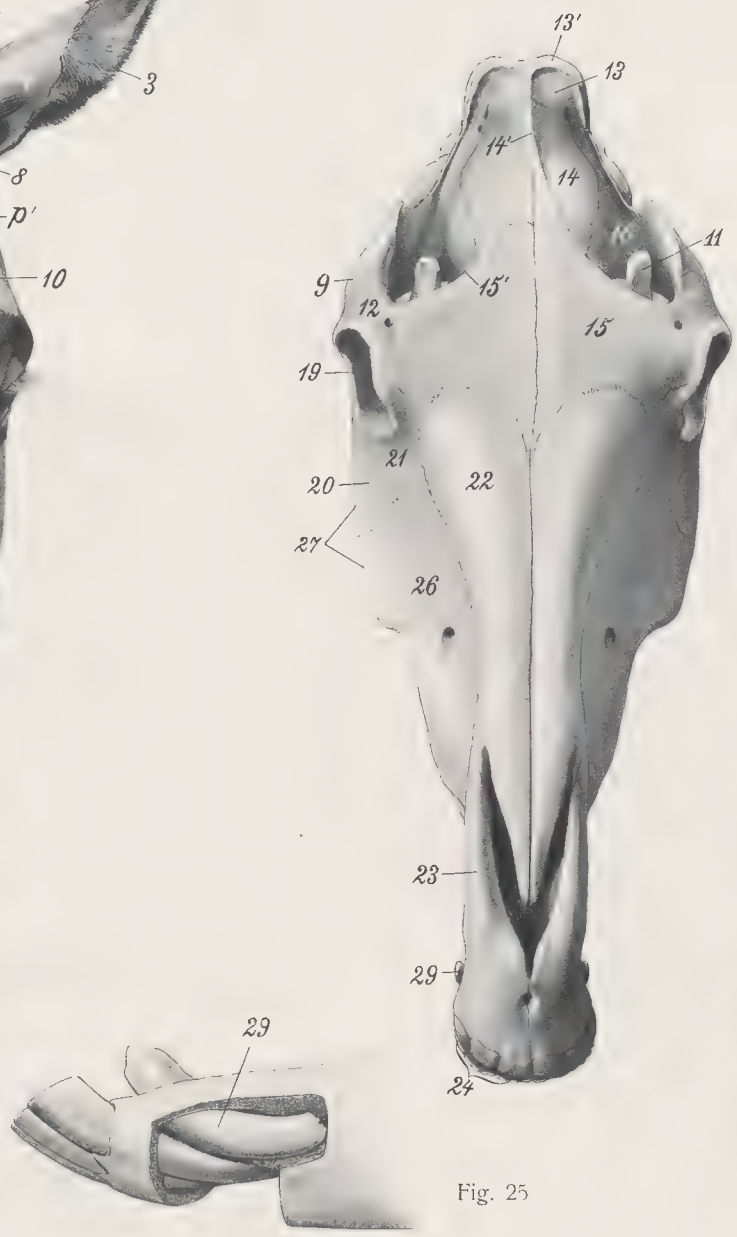

Fig. 25

Fig. 28

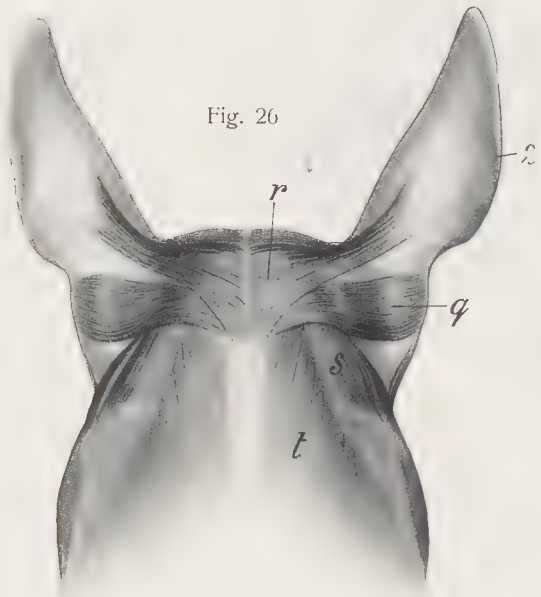

Fig. 26



Fig. 29

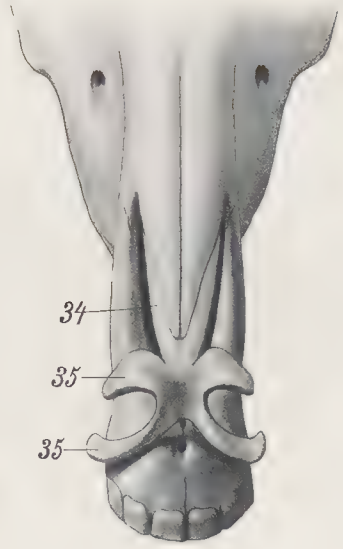

Fig. 27

Dieterich'sche Verlagsbuchhandlung, Theodor Weicher, Leipzig.

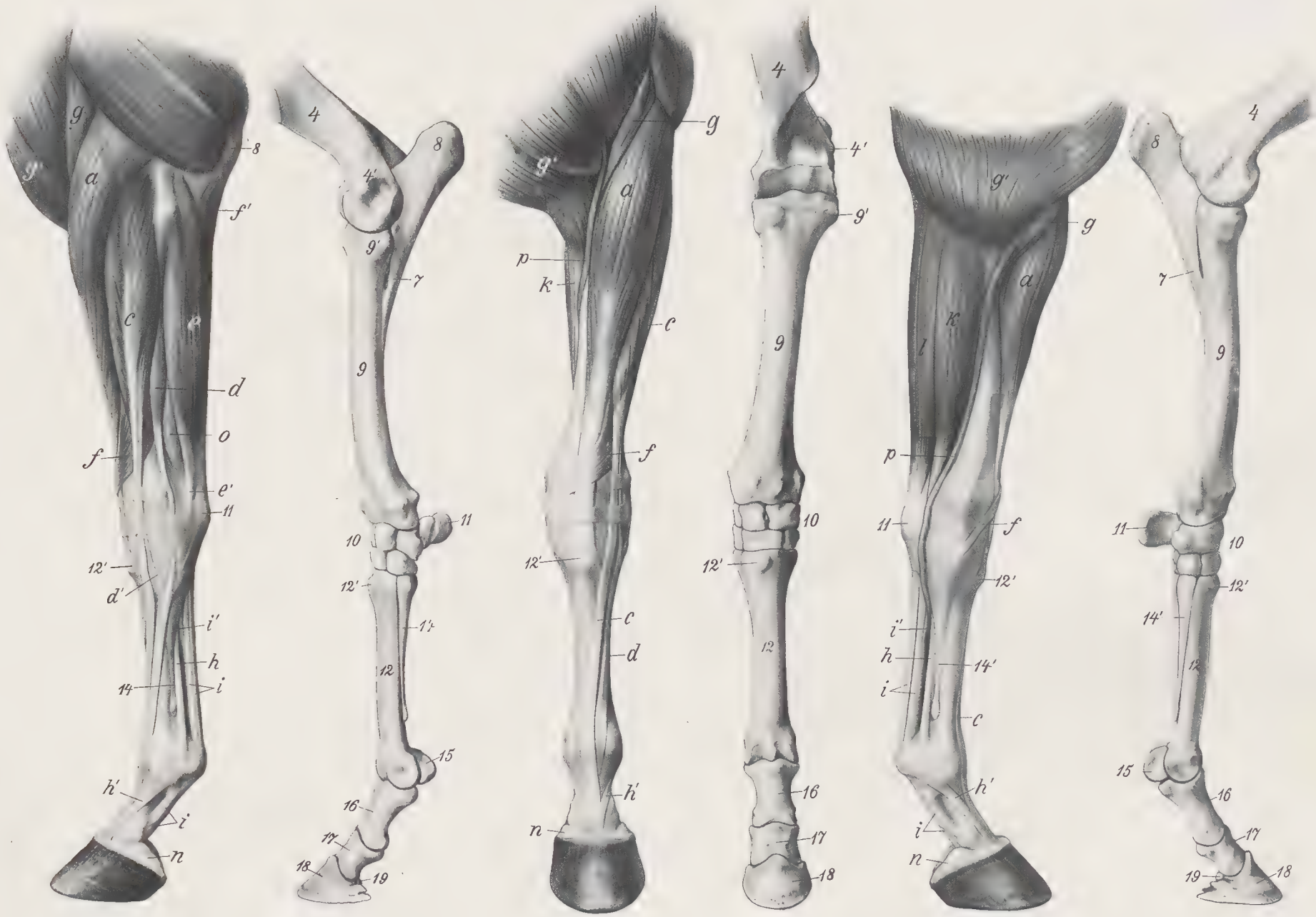

Fig. 30 Fig. 31 Fig. 32 Fig. 33 Fig. 34 Fig. 35

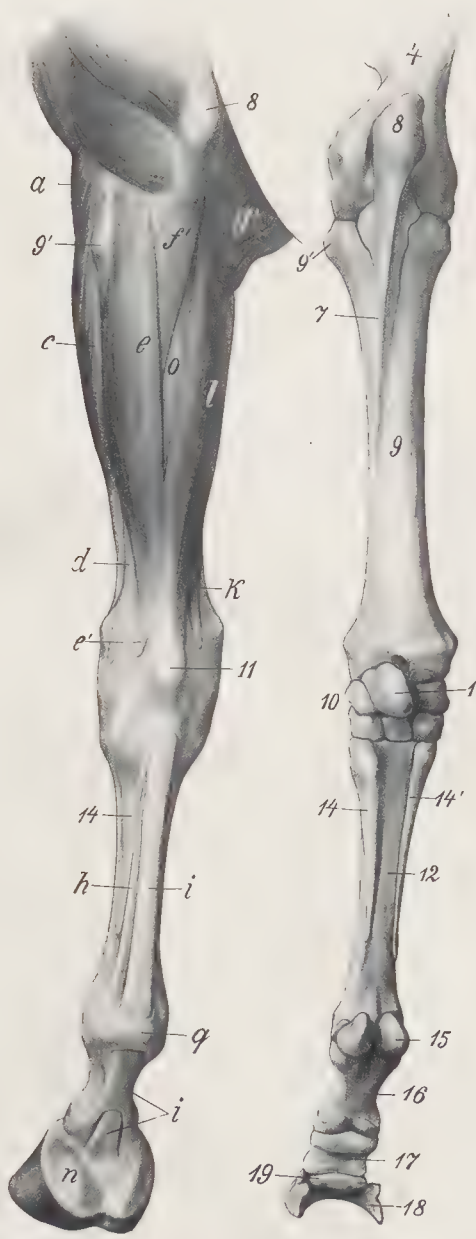

Fig. 36

Fig. 37



Fig. 38

Fig. 41

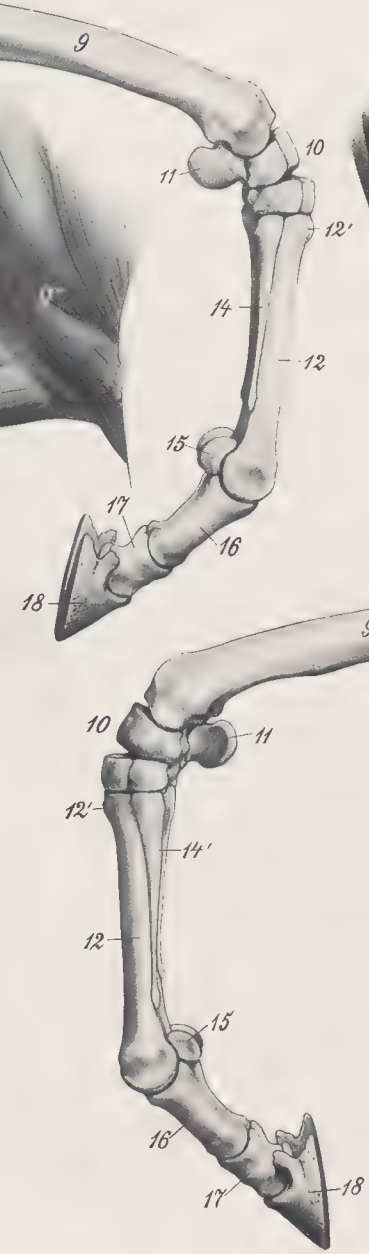

Fig. 39

Fig. 40

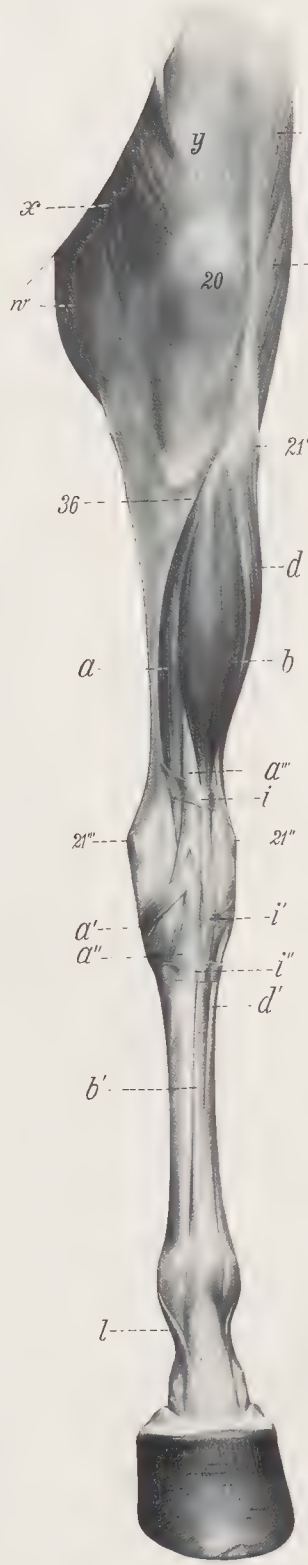

Fig. 42

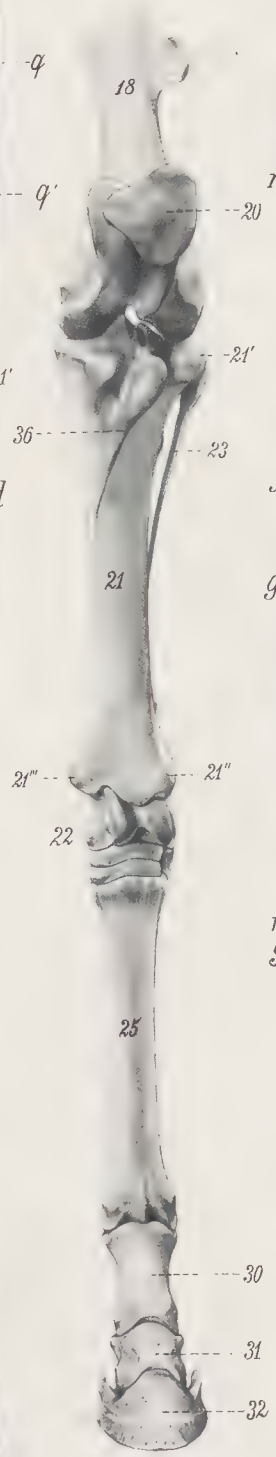

Fig. 43

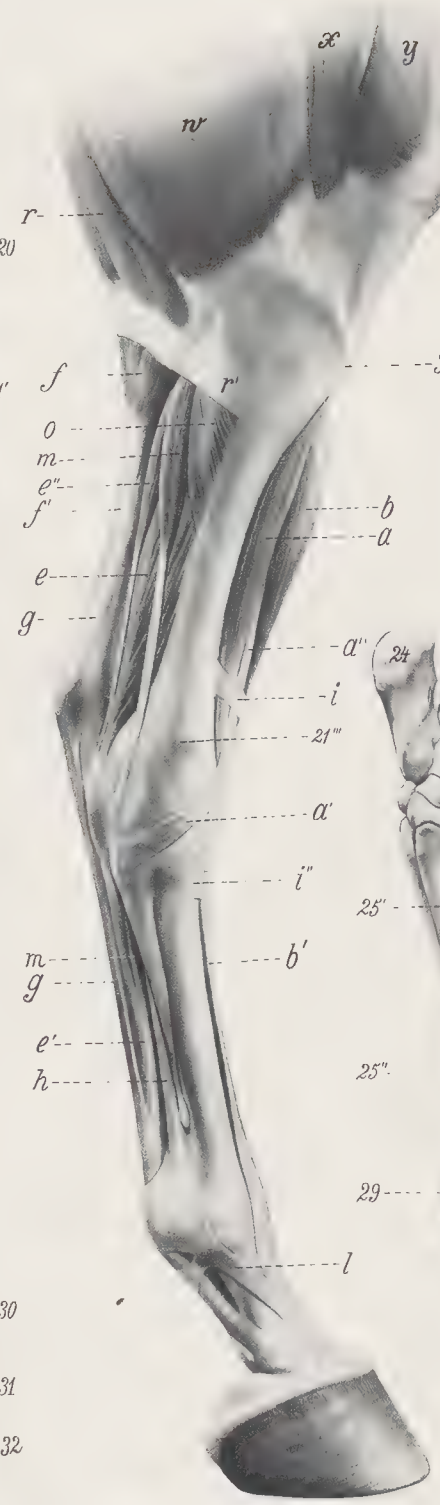

Fig. 44

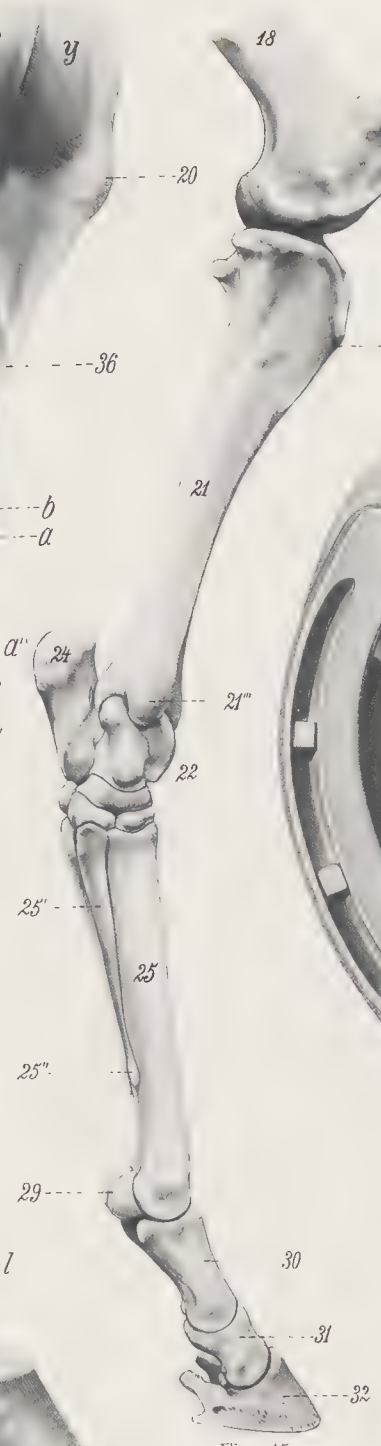

Fig. 45

Fig. 48

Fig. 47

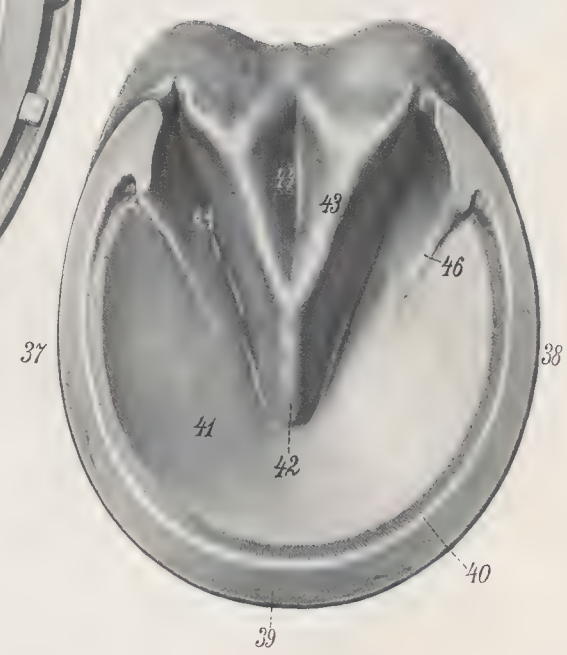

Fig. 46

Dieterich'sche Verlagsbuchhandlung, Theodor Weicher, Leipzig.

Das Pferd, Tafel 14.

The Horse, Plate 14.

Le Cheval, Planche 14.

Fig. 49

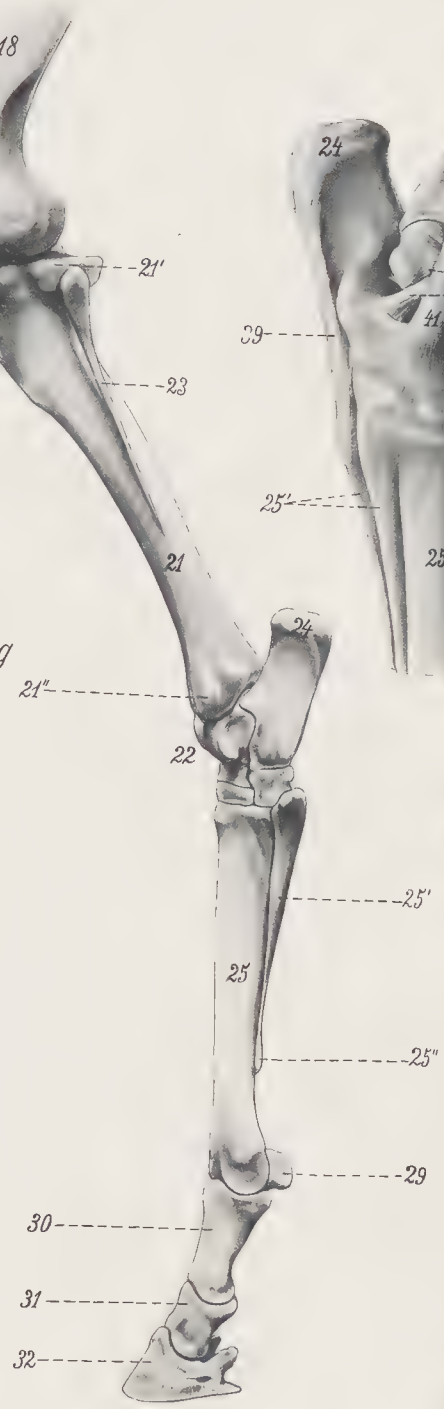

Fig. 50

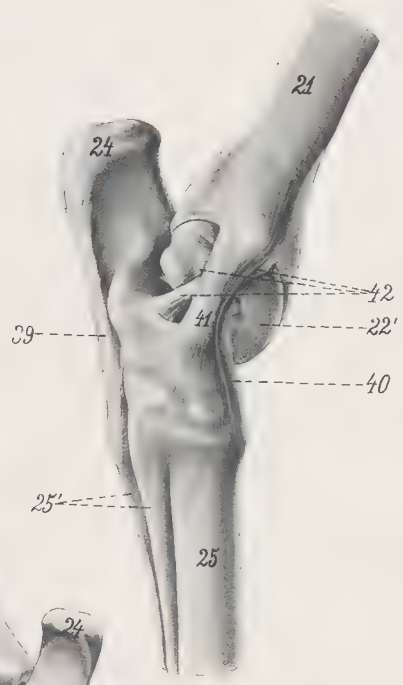

Fig. 51

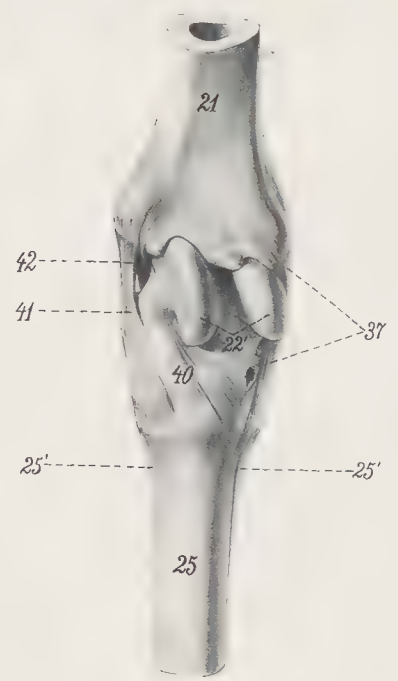

Fig. 52

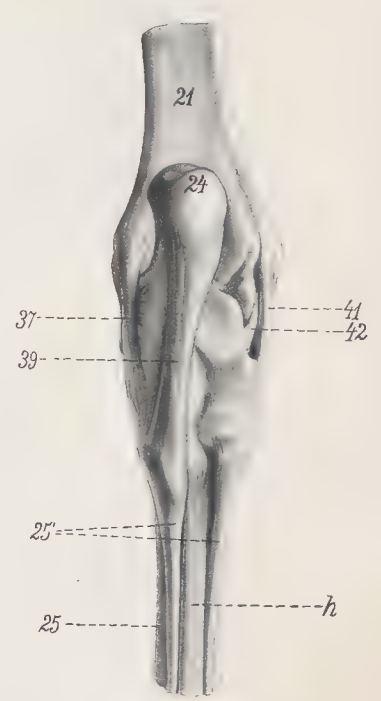

Fig. 53

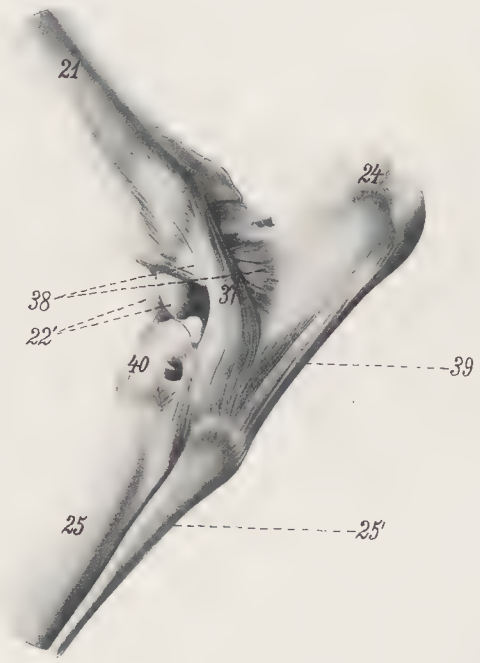

Fig. 54

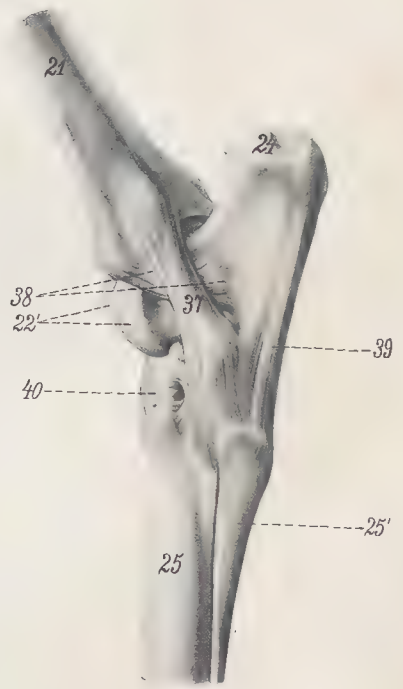

Fig. 55

Ellenberger, Baum & Dittrich, Anatomie. 3. Auflage.

Dieterich'sche Verlagsbuchhandlung, Theodor Weicher, Leipzig.

Fig. 56

Fig. 57

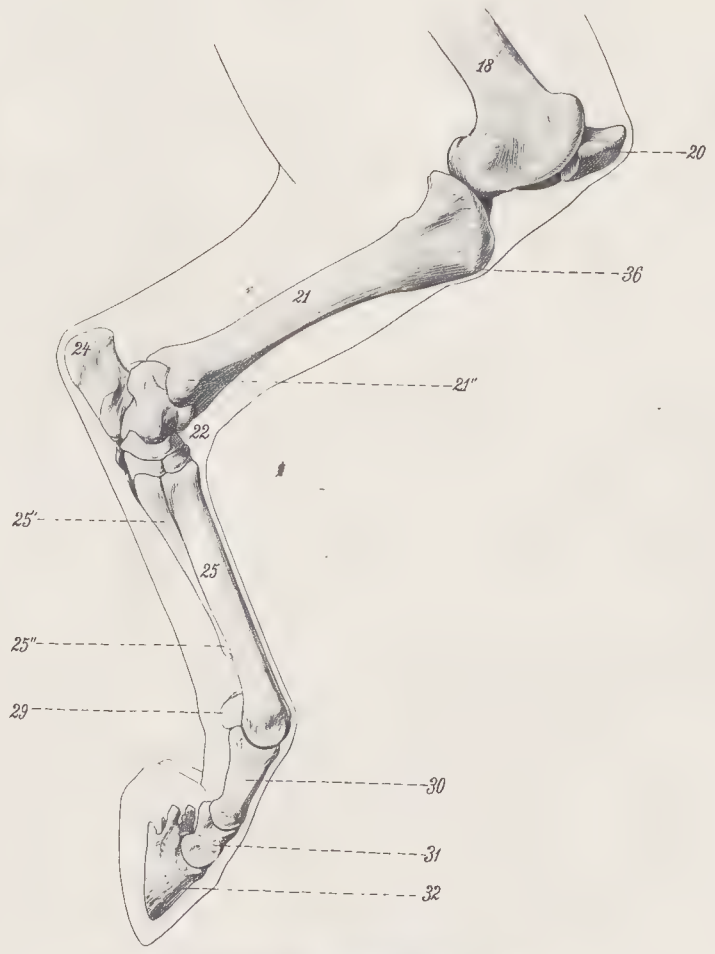

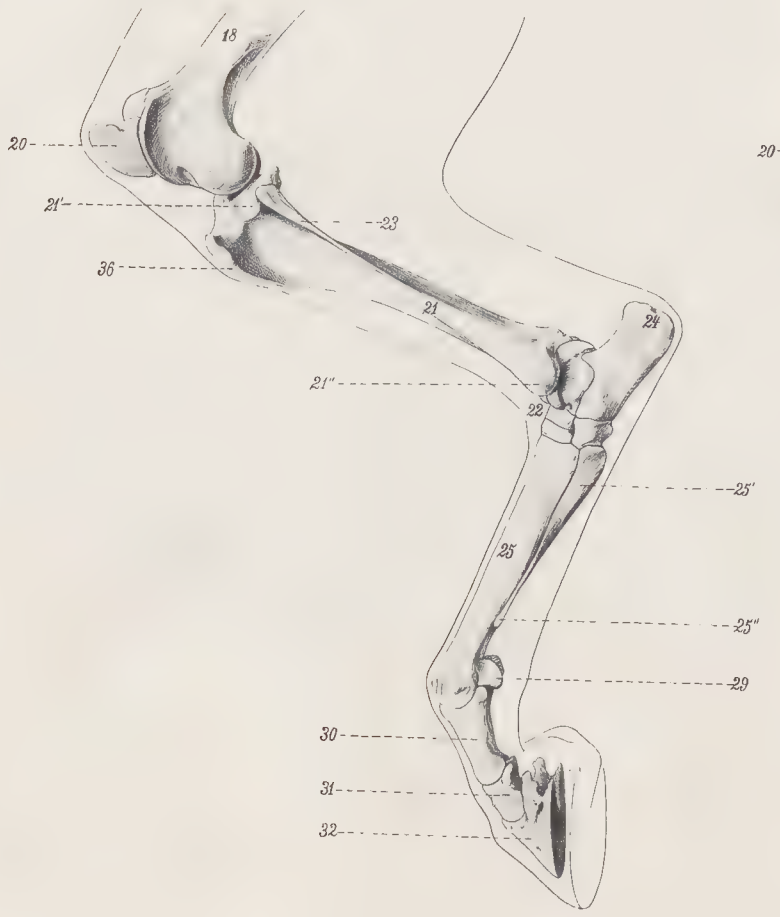

Fig. 59

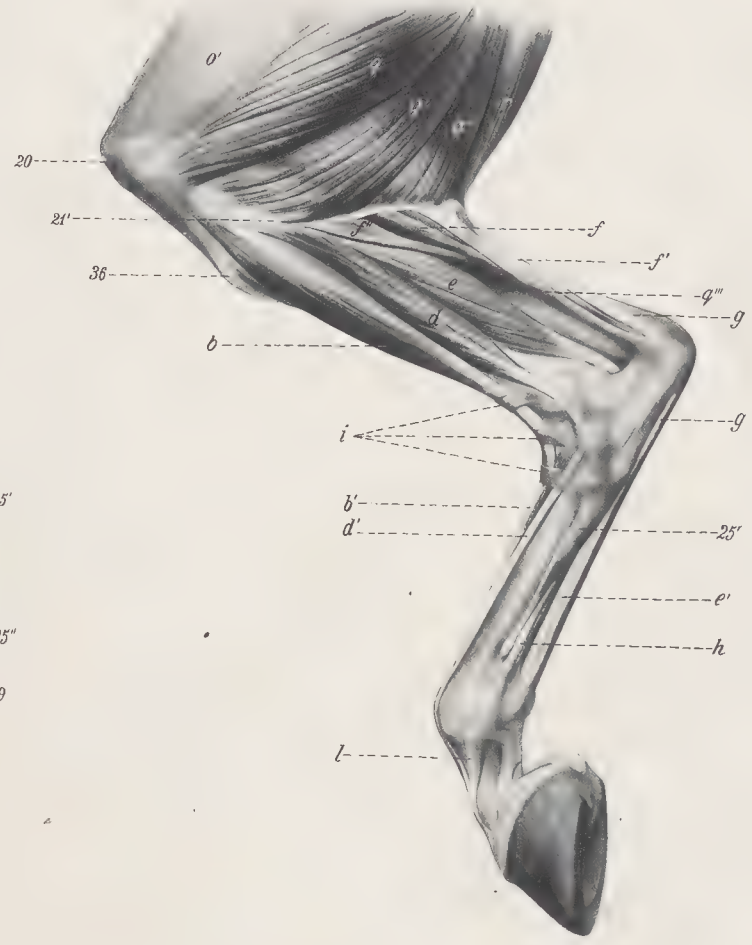

Fig. 58

Ellenberger, Baum & Dittrich, Anatomie. 3. Auflage.

Dieterich'sche Verlagsbuchhandlung, Theodor Weicher, Leipzig.

Fig. 60

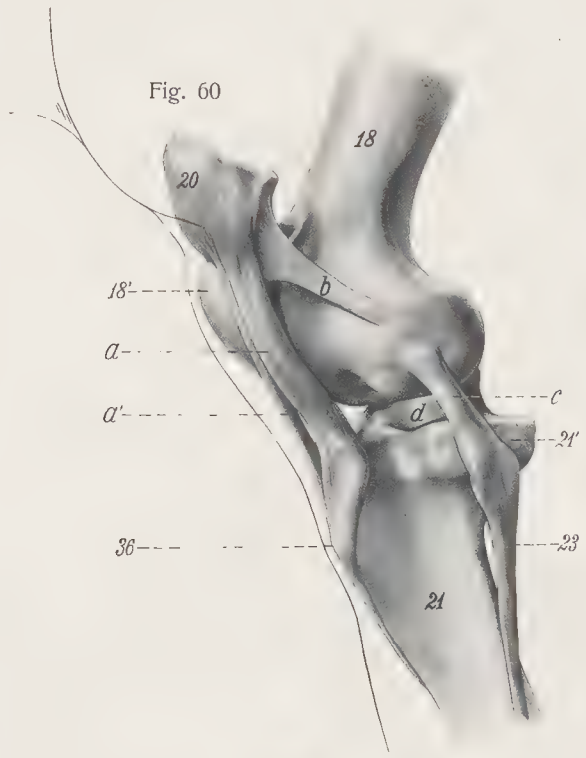

Fig. 61

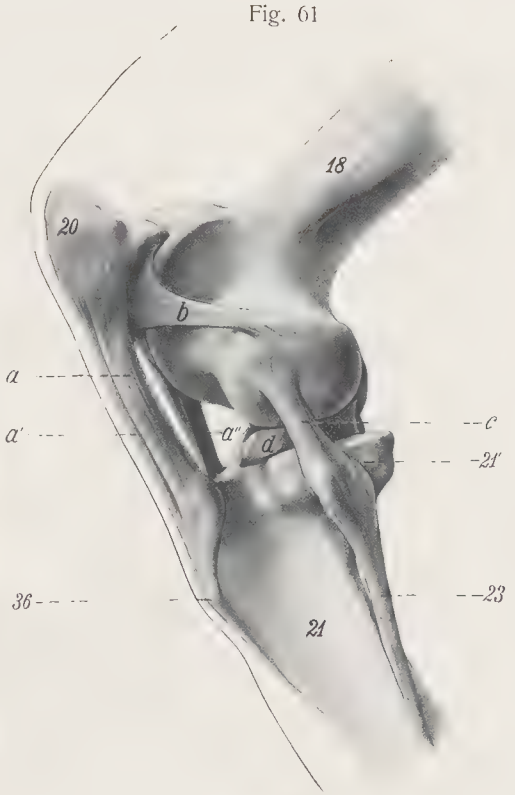

Fig. 64

Fig. 65

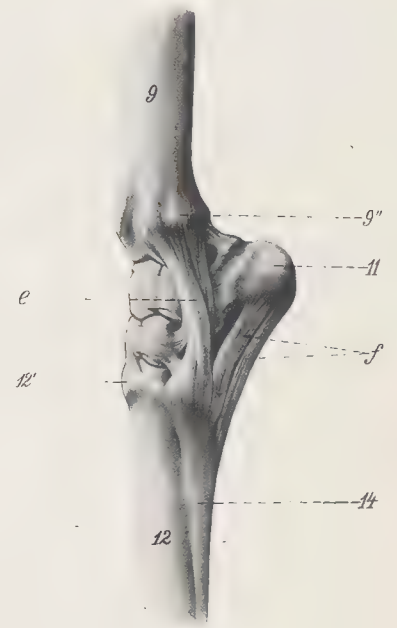

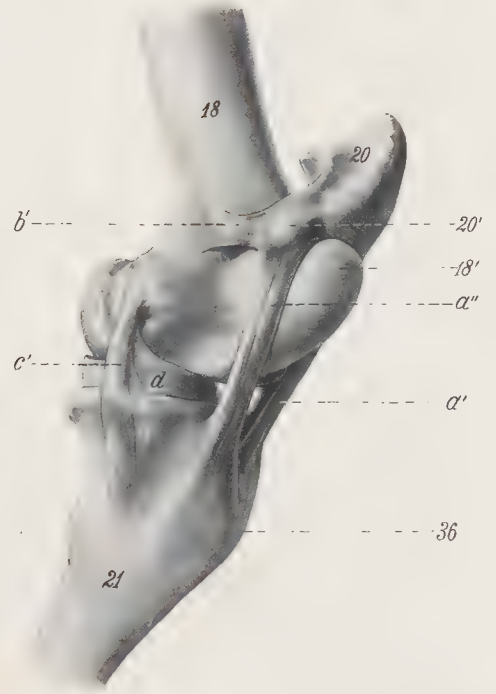

Fig. 62

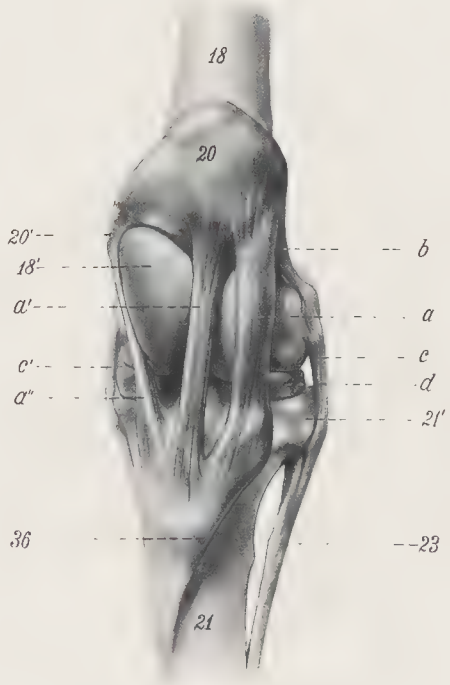

Fig. 63

Fig. 66

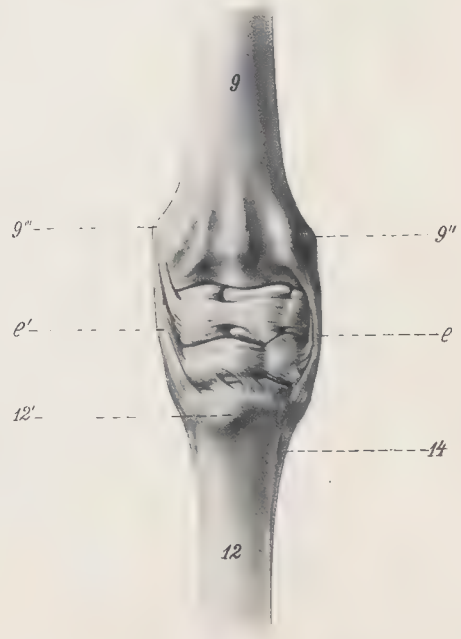

Fig. 67

Ellenberger, Baum & Dittrich, Anatomie. 3. Auflage.

Dieterich'sche Verlagsbuchhandlung, Theodor Weicher, Leipzig.

Fig. 68

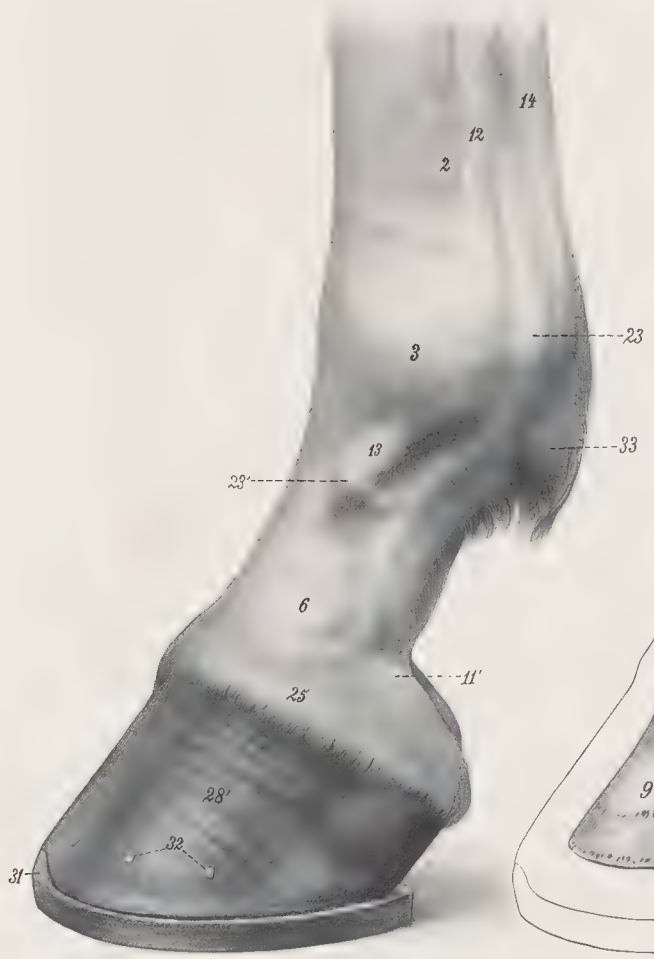

Fig. 69

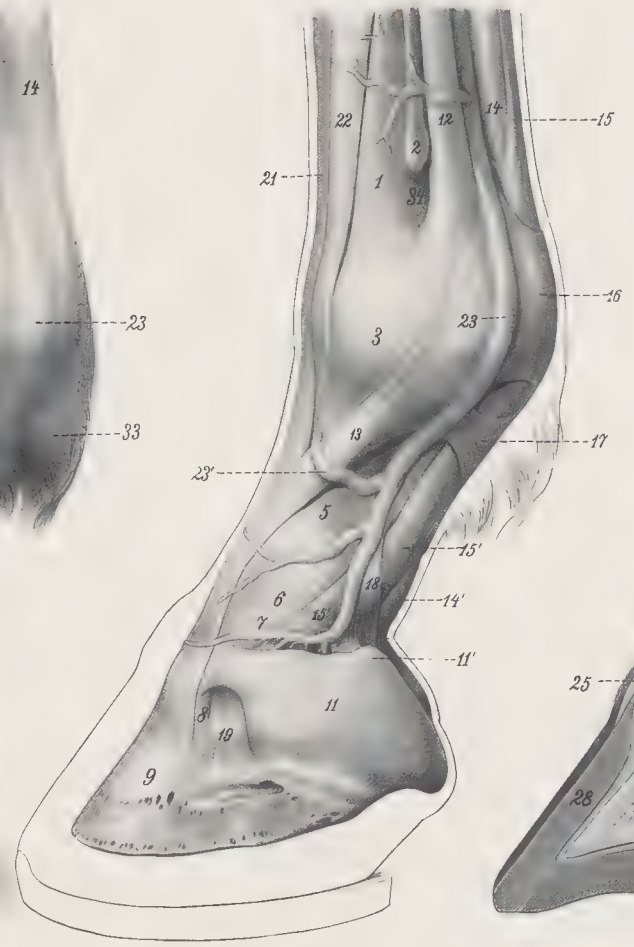

Fig. 70

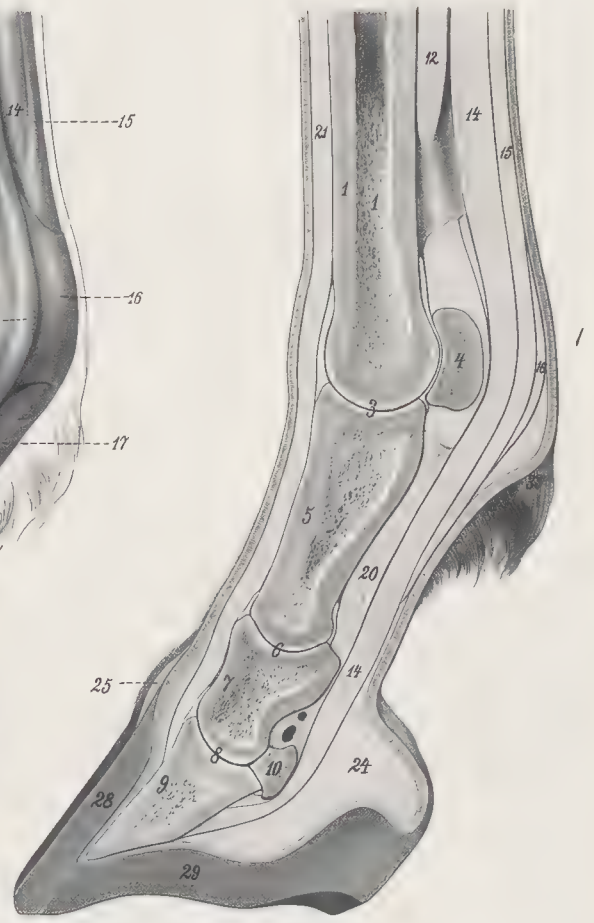

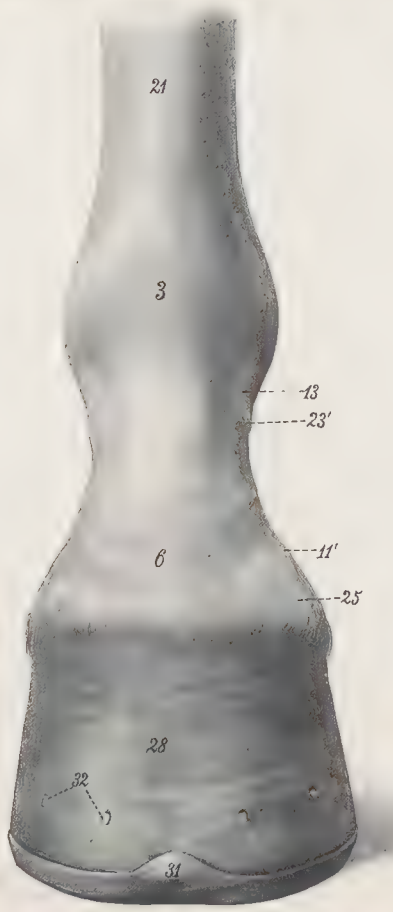

Fig. 71

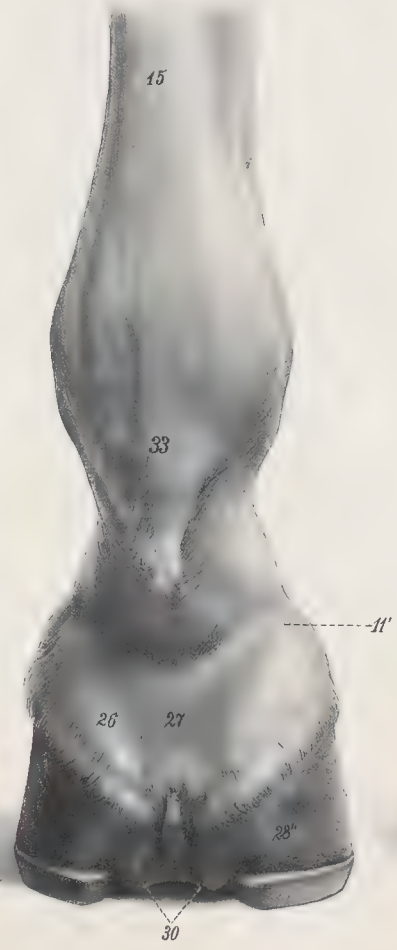

Fig. 72

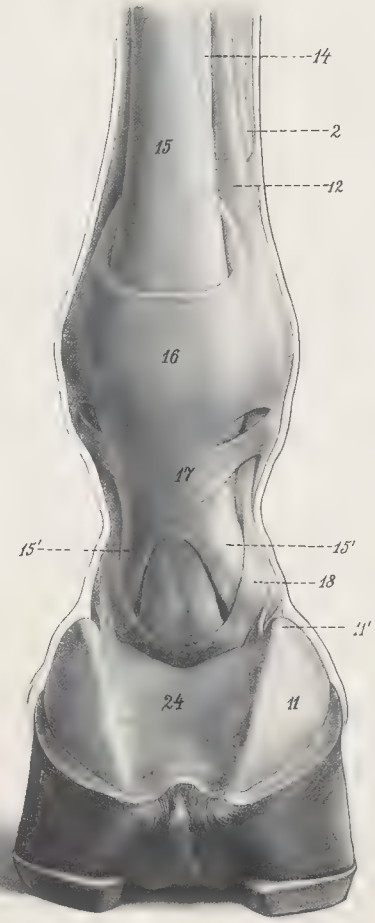

Fig. 73

Fig. 75

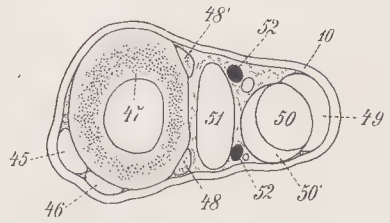

Fig. 76

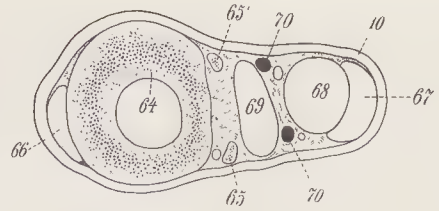

Fig. 77

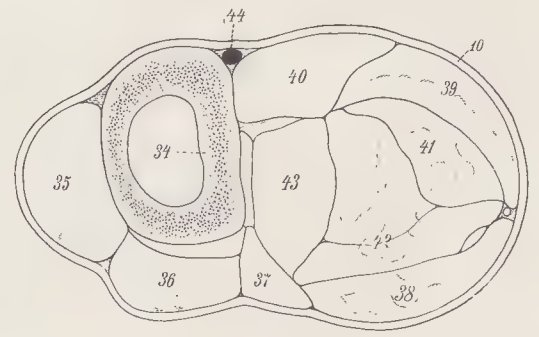

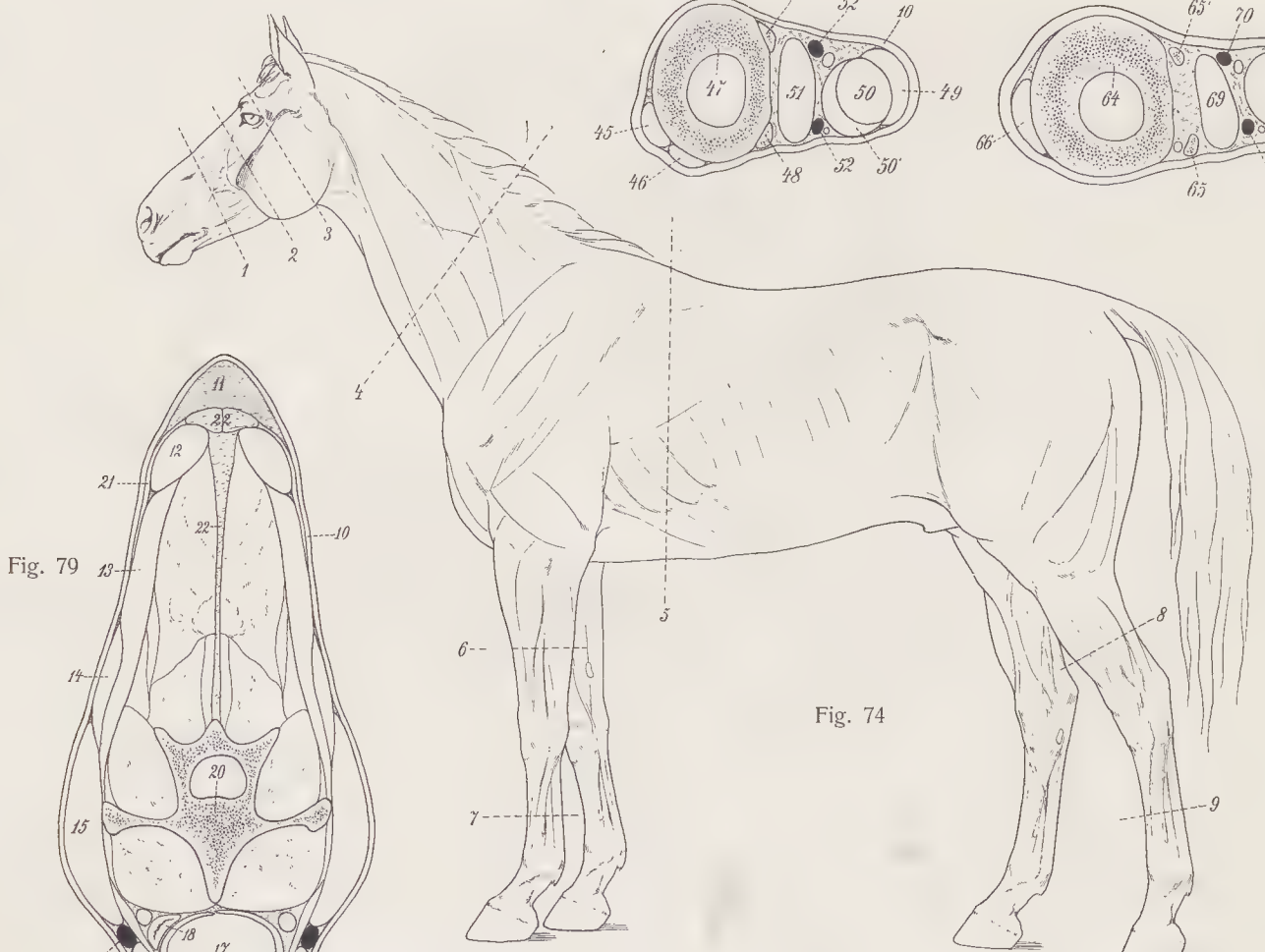

Fig. 74

Fig. 79

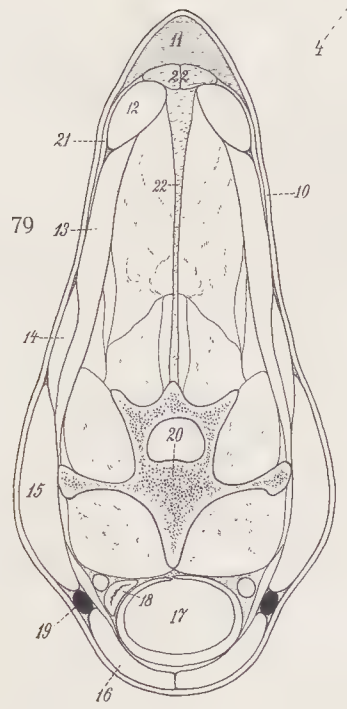

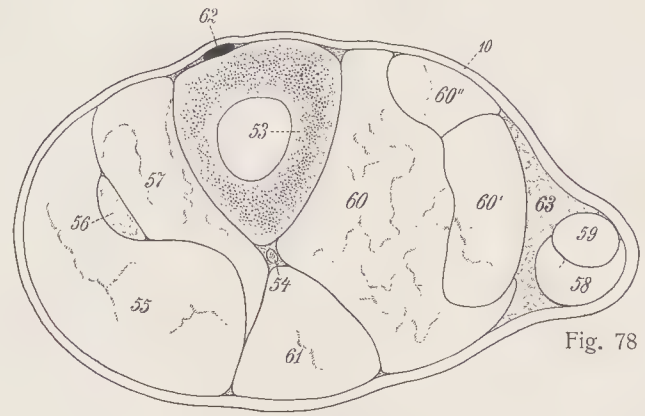

Fig. 78

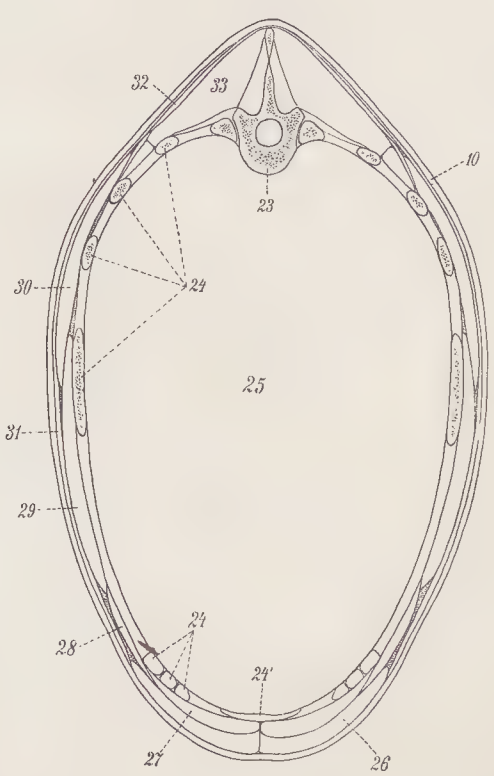

Fig. 80

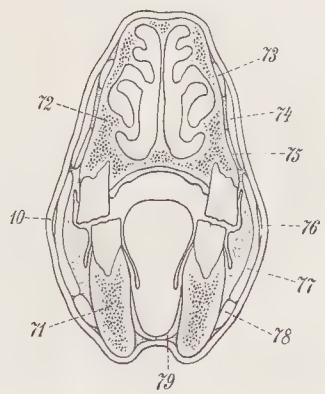

Fig. 81

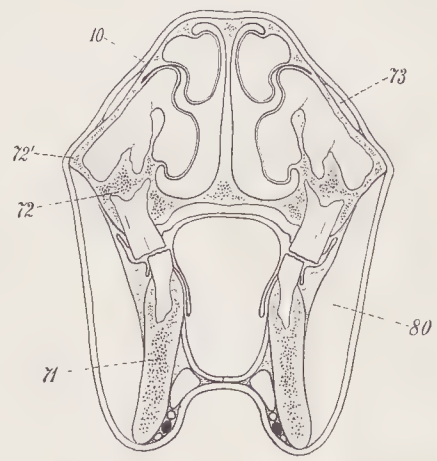

Fig. 82

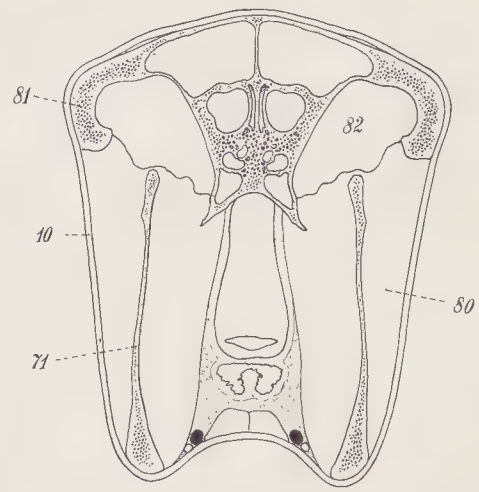

Fig. 83

Fig. 84

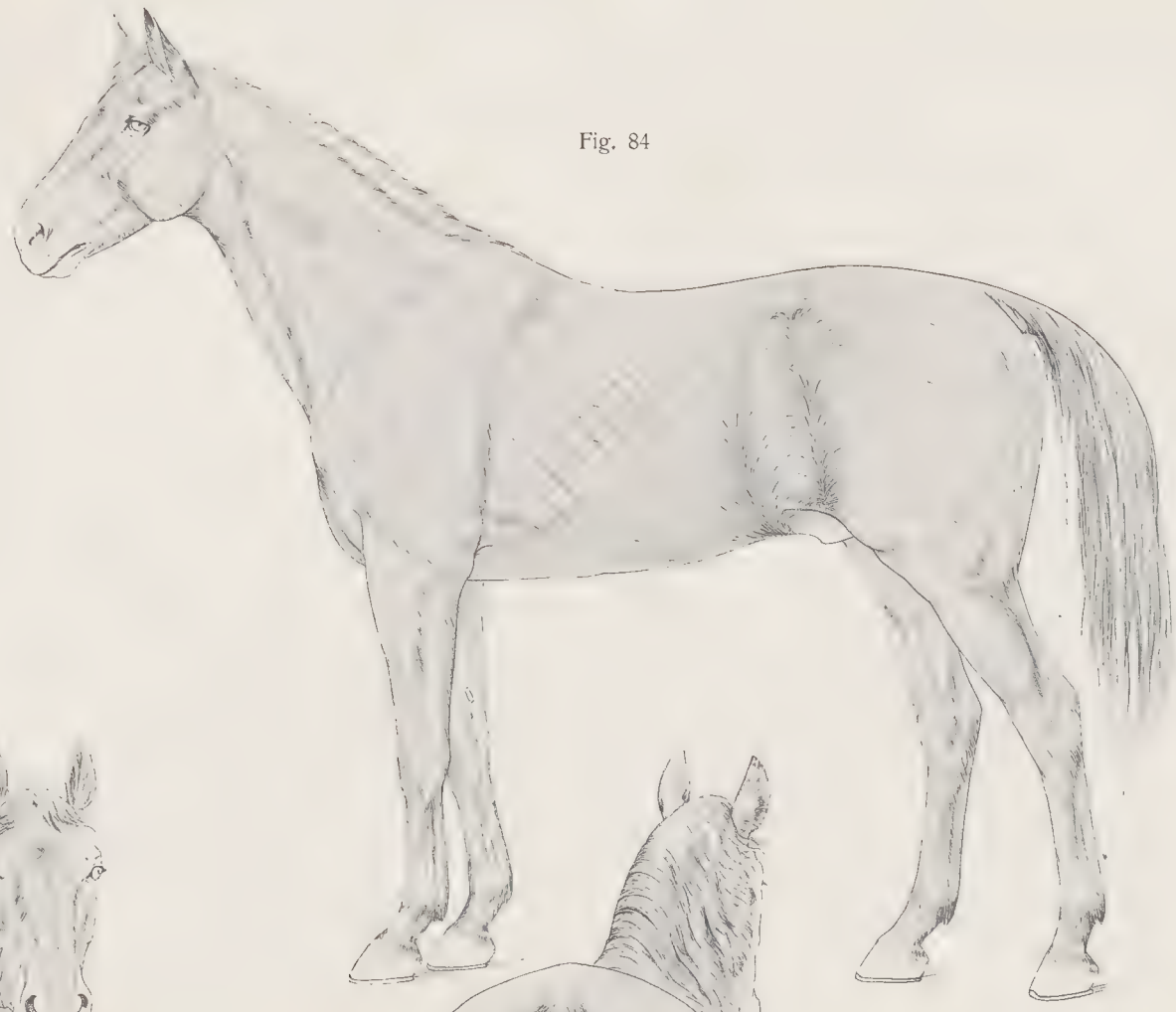

Fig. 85

Fig. 86

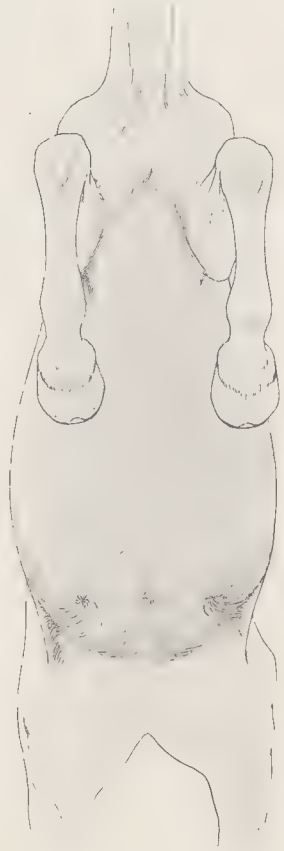

Fig. 87

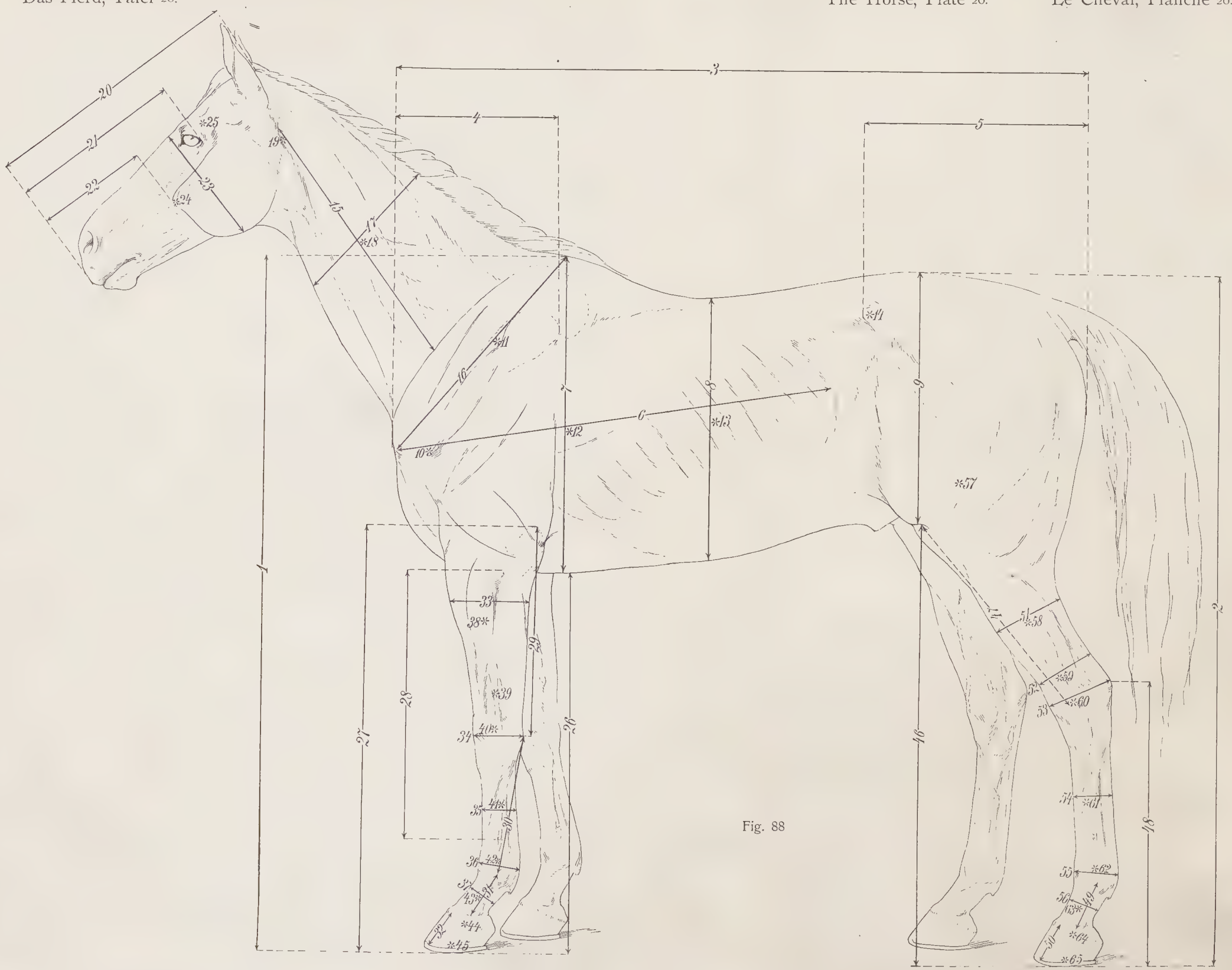

Fig. 88

Ellenberger, Baum & Dittrich, Anatomie. 3. Auflage

Platten und Druck von Krey u. Sommerlad, Kunstanstalt für graphische Erzeugnisse Niedersedlitz-Dresden.

Dieterich'sche Verlagsbuchhandlung, Theodor Weicher, Leipzig.

ACCADEMIA DELLE BELLE ARTI

R. ACCADEMIA ALBERTINA DI BELLE ARTI TORINO

Inhalts-Übersicht.

A. Ansichten des lebenden Tieres.

1. Von der Seite: Fig. 1 auf Taf. 1 u. S. 1.
2. Von vorn: Fig. 4 auf Taf. 4 u. S. 12.
3. Von hinten: Fig. 7 auf Taf. 5 u. S. 14.
4. Von oben: Fig. 10 auf Taf. 6 und S. 19.

B. Muskulatur.

1. **M. des ganzen Tieres** a) von der Seite gesehen: Fig. 2 auf Taf. 2 u. S. 1 und (tiefere Schicht) Fig. 13 auf Taf. 7 u. S. 23; b) von vorn: Fig. 5 auf Taf. 4 u. S. 12; c) von hinten: Fig. 8 auf Taf. 5 u. S. 14; d) von oben: Fig. 11 auf Taf. 6 u. S. 19; e) von unten: Fig. 16 auf Taf. 8 u. S. 28.
2. **M. der Schultergliedmassen** (außer bei den Gesamtansichten): Fig. 30, 32, 34, 36, 38 u. 40 auf Taf. 11 u. 12 u. S. 42.
3. **M. der Beckengliedmassen** (außer bei den Gesamtansichten): Fig. 42, 44 u. 49 auf Taf. 13 u. 14 und Fig. 56 u. 58 auf Taf. 15 u. S. 50.
4. **M. des Kopfes** (außer bei den Gesamtansichten): Fig. 20 u. 24 auf Taf. 9 u. 10 u. S. 33.
5. **M. des Ohres:** Fig. 20, 22, 24 u. 26 auf Taf. 9 u. 10 u. S. 33.

C. Skelett.

1. **Gesamtansicht des Skelettes** a) von der Seite: Fig. 3 auf Taf. 3 u. S. 1; b) von vorn: Fig. 6 auf Taf. 4 u. S. 12; c) von hinten: Fig. 9 auf. Taf. 5 u. S. 14; d) von oben: Fig. 12 auf Taf. 6 u. S. 19.
2. **Skelett der Schultergliedmasse** (ausser bei den Gesamtansichten): Fig. 31, 33, 35, 37, 39 u. 41 auf Taf. 11 u. 12 u. S 42.
3. **Skelett der Beckengliedmasse** (ausser bei den Gesamtansichten): Fig. 43, 45 u. 50 auf Taf. 13 u. 14 und Fig. 57 u. 59 auf Taf. 15 u. S. 50.
4. **Skelett des Kopfes** (außer bei den Gesamtansichten): Fig. 21 u. 25 auf Taf. 9 u. 10 u. S. 33.
5. **Becken:** Fig. 15 auf Taf. 7 u. S. 22.

D. Bänder.

1. **Bänder des Hinterfuß-(Sprung-)Gelenkes:** Fig. 51—55 auf Taf. 14 u. S. 50.
2. **Bänder des Kniegelenkes:** Fig. 60—63 auf Taf. 16 u. S. 58.
3. **Bänder des Vorderfuß-(Carpal-)Gelenkes:** Fig. 64—67 auf Taf. 16 u. S. 58.
4. **Das Nackenband:** Fig. 17 auf Taf. 8 u. S. 28.

Table des matières.

A. Vues de l'animal vivant.

1. Animal vivant vu de profil: Fig. 1, pl. 1.
2. „ „ „ de face: Fig. 4, pl. 4, p. 12.
3. „ „ „ par derrière: Fig. 7, pl. 5, p. 14.
4. „ „ „ de dessus: Fig. 10, pl. 6, p. 19.

B. Muscles.

1. Ensemble des muscles du cheval: a) Vu de profil: Fig. 2, pl. 2, p. 1. Couches profondes: Fig. 13, pl. 7, p. 23; b) vu de face: Fig. 5, pl 4, p. 12; c) vu par derrière: Fig. 8, pl 5, p. 14; d) vu de dessus: Fig. 11, pl. 6 p. 19; e) vu en dessous: Fig. 16, pl. 8, p. 28.
2. Muscles du membre antérieur ou thoracique (en dehors des vues d'ensemble): Fig. 30, 32, 34, 36, 38 et 40, pl. 11 et 12, p. 42.
3. Muscles du membre postérieur ou pelvien (en dehors des vues d'ensemble): Fig. 42, 44 et 49; pl. 13 et 14 et Fig. 56 et 58, pl. 15, p. 50.
4. Muscles de la tête (en dehors des vues d'ensemble): Fig. 20 et 24, pl. 9 et 10, p. 33.
5. Muscles de l'oreille: Fig. 20, 22, 24 et 26; pl. 9 et 10, p. 33.

C. Squelette.

1. Aspect général du squelette: a) Vu de profil: Fig. 3, pl. 3, p. 1; b) vu de face: Fig. 6, pl. 4, p. 12; c) vu par derrière: Fig. 9, pl. 5, p. 14; d) vu de dessus: Fig. 12, pl. 6, p. 19.
2. Os du membre antérieur ou thoracique (en dehors des vues d'ensemble) Fig. 31, 33, 35, 37, 39 et 41, pl. 11 et 12, p. 42.
3. Os du membre postérieur ou pelvien (en dehors des vues d'ensemble) Fig. 43, 45 et 50, pl. 13 et 14 et Fig. 57 et 59, pl. 15, p. 50.
4. Os de la tête (en dehors des vues d'ensemble): Fig. 21 et 25, pl. 9 et 10, p. 33.
5. Bassin: Fig. 15, pl. 7, p. 22.

D. Articulations.

1. Ligaments de l'articulation du tarse vu du jarret: Fig. 51 à 55, pl. 14, p. 50.
2. Ligaments de l'articulation fémoro-tibiale vu du grasset; Fig. 60—63, pl. 16, p. 58.
3. Ligaments de l'articulation du carpe vu du genou: Fig. 64—67, pl. 16, p. 58.
4. Ligament cervical: Fig. 17, pl. 8, p. 28.

Table of Contents.

A. Views of the living animal.

1. From the side: fig. 1 on plate 1.
2. From the front: fig. 4 on plate 4, and page 12.
3. From behind: fig. 7 on plate 5, and page 14.
4. From above: fig. 10 on plate 6, and page 19.

B. Muscles.

1. Muscles of the entire animal a) seen from the side: fig. 2 on plate 2, and page 1: also (deeper layer) fig. 13 on plate 7, and page 23; b) from the front; fig. 5 on plate 4, and page 12; c) from behind: fig. 8 on plate 5, and page 14; d) from above: fig. 11 on plate 6, and page 19; e) from below: fig. 16 on plate 8, and page 28.
2. Muscles of the thoracic limb (in particular): fig. 30, 32, 34, 36, 38 and 40 on plates 11 and 12, and page 42.
3. Muscles of the pelvic limb (in particular): fig. 42, 44 and 49 on plates 13 and 14 and fig. 56 and 58 on plate 15, and page 50.
4. Muscles of the head (in particular): fig. 20 and 24 on plates 9 and 10, and page 33.
5. Muscles of the ear: fig. 20, 22, 24 and 26 on plates 9 and 10, and page 33.

C. Skeleton.

1. View of the entire skeleton a) from the side: fig. 3 on plate 3 and page 1; b) from the front: fig. 6 on plate 4, and page 12; c) from behind: fig. 9 on plate 5, and page 14; d) from above: fig. 12 on plate 6, and page 19.
2. Skeleton of the thoracic limb (in particular): fig. 31, 33, 35, 37, 39 and 41 on plates 11 and 12, and page 42.
3. Skeleton of the pelvic limb (in particular): fig. 43, 45 and 50 on plates 13 and 14 also, fig 57 and 59 on plate 15, and page 50.
4. Skeleton of the head (in particular): fig. 21 and 25 on plates 9 and 10, and page 33.
5. Pelvis: fig. 15 on plate 7, and page 22.

D. Ligaments.

1. Ligaments of the hock joint: fig. 51—55 on plate 14, and page 50.
2. Ligaments of the stifle joint: fig. 60—63 on plate 16. and page 58.
3. Ligaments of the "knee" (carpal) joint; fig. 64—67 on plate 16 and page 58.
4. Cervical ligament (ligamentum nuchae): fig. 17 on plate 8, and page 28.